

Экспериментальные исследования

УДК 617.7-007.681-085.849.19-091.8-092.9

Гистоморфологические изменения после транссклеральной контактно-компрессионной неодимовой циклолазеркоагуляции

П. П. Чечин, канд. мед. наук; В. В. Вит, д-р мед. наук, проф.; О. В. Гузун, канд. мед. наук

ГУ «Институт глазных болезней и тканевой терапии им.

В.П. Филатова НАМН Украины»;

Одесса (Украина)

E-mail: olga.v.guzun@gmail.com

Актуальность. Рефрактерная глаукома относится к наиболее тяжело протекающим формам заболевания. Для снижения внутриглазного давления (ВГД) и уменьшения болевого синдрома в настоящее время применяется транссклеральная лазеркоагуляция (ЛК) цилиарного тела.

Цель. Определить в эксперименте морфологические изменения, возникающие в склере и в цилиарном теле (ЦТ) после транссклеральной контактно-компрессионной (ТСКК) ЛК с использованием инфракрасного неодимового лазерного излучения (ЛИ).

Материал и методы. Экспериментальные исследования проведены на двух кроликах (4 глаза). Коагуляция проводилась с помощью Nd лазера с $\lambda=1,06$ мкм, адаптированного к моноволоконному кварцевому зонду с диаметром 600 мкм. Энергия в импульсе составила от 0,7 до 1,2 Дж, длительность импульса 3 мс. ТСКК ЛК осуществлялась под местной анестезией 0,5% раствора Алкаина, в 2-3 мм от лимба в 2 ряда по окружности 360° с компрессией склеры торцом световода 6 грамм и длительностью 5 секунд.

Результаты. Проведенные гистологические исследования выявили, что при низких энергетических параметрах ЛИ (0,7-1,0 Дж) через сутки после ТСКК ЛК отмечается повреждение пигментного эпителия отростков ЦТ и их сосудов различной степени выраженности, при высоких – (1,1-1,2 Дж) повреждение субконъюнктивальной ткани и склеры. По ходу ЛИ отмечается разволокнение коллагеновой стромы с формированием канала, вследствие гидродинамического удара, что предположительно приводит к увеличению транссклеральной фильтрации. В механизме гипотензивного действия Nd ТСКК ЛК, вероятно, участвуют два компонента: коагуляция и гидродинамическая кавитация.

Ключевые слова:

транссклеральной лазеркоагуляция, Nd лазер, цилиарное тело, склера, морфологические изменения

Актуальность. Рефрактерная глаукома относится к наиболее тяжело протекающим формам заболевания. Используемый в настоящее время арсенал медикаментозных средств и хирургических вмешательств не достигает желаемой эффективности – снижения внутриглазного давления (ВГД) и уменьшения болевого синдрома.

В ряде случаев на сегодняшний день эффективным и относительно безопасным методом лечения является лазеркоагуляция (ЛК) цилиарного тела (ЦТ) [1, 2, 3, 5-8].

До настоящего времени нет единого мнения о механизме гипотензивного действия при транссклеральной ЛК ЦТ с использованием различных длин волн инфракрасного диапазона (0,89; 1,06; 1,5 мкм). По данным различных авторов, механизм гипотензивного действия может быть связан с термальной деструкцией цилиарных отростков, прямой транссклераль-

ной фильтрацией, образованием ряда биологически активных веществ (простагландины, простаглицлины) или из-за уменьшения сосудистой перфузии, развития ишемии [3, 4].

Целью нашего исследования явилось в условиях эксперимента определить морфологические изменения, возникающие в склере и в цилиарном теле после транссклеральной контактно-компрессионной (ТСКК) ЛК с использованием инфракрасного неодимового лазерного излучения (ЛИ).

Материал и методы исследования

Экспериментальные исследования проведены на двух кроликах (4 глаза) породы шиншилла-чёрный.

Коагуляция проводилась с помощью Nd лазера с $\lambda=1,06$ мкм, адаптированного к моноволоконному

кварцевому зонду с диаметром 600 мкм. Энергия в импульсе составила от 0,7 до 1,2 Дж, длительность импульса 3 мс.

Трансклеральная контактно-компрессионная лазеркоагуляция (ТСКК ЛК) осуществлялась под местной анестезией 0,5% раствора Алкаина в верхнем и нижнем квадрантах глазного яблока, в 2-3 мм от лимба в 2 ряда по окружности 360° с компрессией склеры торцом световода 6 грамм и длительностью 5 секунд.

На правых глазах в верхнем квадранте коагуляция осуществлялась с энергией 0,7 Дж, в нижнем – 1,0 Дж. На левых глазах в верхнем квадранте коагуляция осуществлялась с энергией 1,2 Дж, в нижнем – 1,1 Дж.

Животных выводили из эксперимента через 1 и 3 суток после проведения процедуры методом воздушной эмболии.

Гистологические исследования энуклеированных глаз подопытных животных проводили в зоне лазерного воздействия. После фиксации формалином глаз рассекался в передне-заднем направлении от лимба до перехода цилиохориоидальной зоны. После заключения в парафин и изготовления срезов последние окрашивались гематоксилин-эозином.

Фоторегистрацию изображений со светового микроскопа осуществляли на цифровую фотокамеру.

Результаты

Основные изменения структур глаза в области воздействия энергии лазера являются деструктивными, степень которых зависит от мощности воздействия.

Наиболее выраженные изменения через 1 сутки после воздействия отмечались в строме и пигментном эпителии радужной оболочки и ресничных отростках, т.е. в интенсивно пигментированных структурах. При мощности 0,7 Дж они сводились к разрушению

стенок кровеносных сосудов ресничных отростков и кровоизлиянию в строму. При этом выявлялась вакуолизация и деструкция участков стекловидного тела, прилежащих к ресничному телу (рис. 1-а).

При мощности энергии 1,0 Дж отмечались отслоение и деструкция беспигментного слоя пигментного эпителия ресничного тела, гомогенизация стромы, разрушение части цилиарных отростков. Прикорневая часть радужной оболочки отечна, а часть клеток подвергается некрозу, стромальные элементы разрыхлены. Отмечается деструкция пигментного эпителия радужки (рис. 1, б).

При применении лазерной энергии мощностью 1,1 Дж определяется отёк стромы ресничного тела и фокальный отёк клеток беспигментного эпителия. Местами, помимо отёка стромы ресничного тела, отмечается отслоение беспигментного эпителия с образованием вакуолеподобных образований, появление содержащих белок гомогенных скоплений между ресничными отростками и в углу передней камеры (рис. 2, а).

При используемой лазерной энергии в 1,2 Дж выявляются также изменения склеры и конъюнктивы (рис. 2, б). При этом в субконъюнктивальной ткани определяются пустоты, выполненные серозной жидкостью.

По ходу прохождения лазерного излучения отмечается разволокнение коллагеновой стромы с формированием канала.

Приведенные выше изменения выявляются, как указывалось, спустя сутки после воздействия. Через трое суток отличительной чертой является присутствие воспалительных изменений и признаков некроза, характерных в основном, в области субконъюнктивальной ткани и поверхностных слоёв склеры.

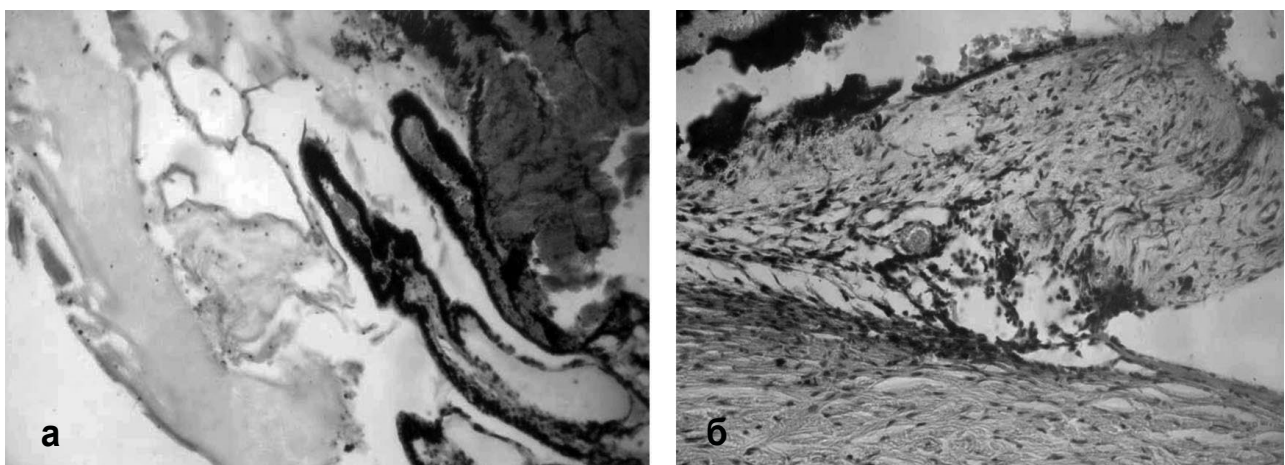


Рис 1. Структурные изменения глаза в зоне лазерной коагуляции через 1 сутки после воздействия. а – воздействие лазерной энергии мощностью 0,7 Дж. Отмечается деструкция пигментного эпителия ресничных отростков, разрушение стенок кровеносных сосудов с кровоизлиянием в строму отростков, вакуолизация стекловидного тела, коагуляция его белков в виде тяжей; б - воздействие лазерной энергии мощностью 1,0 Дж. Разрыхление и частичная деструкция прикорневой части радужной оболочки, фокальная коагуляция стромы радужки. Окраска гематоксилин-эозин; х 120.

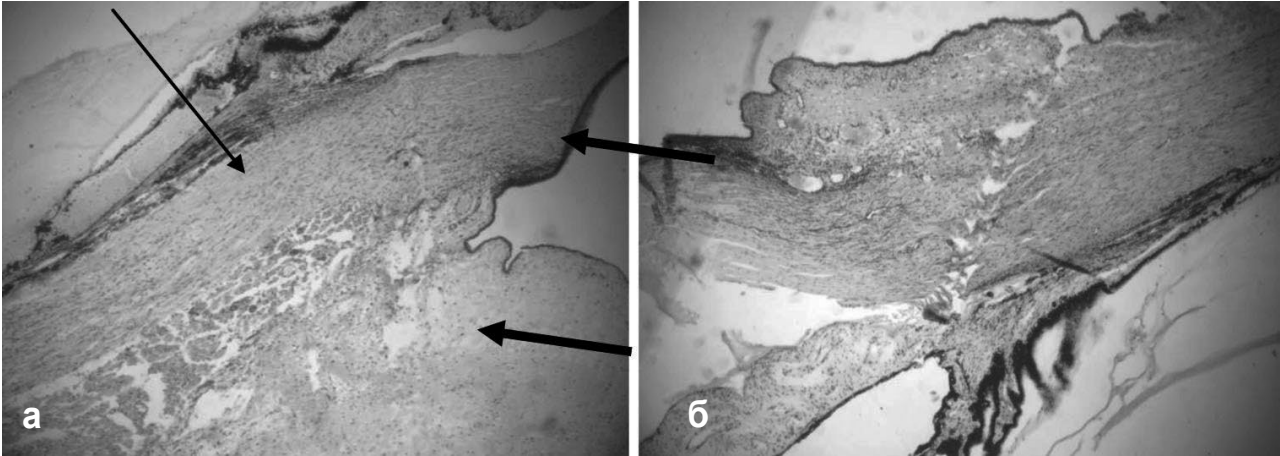


Рис 2. Структурные изменения глаза в зоне лазерной коагуляции через 1 сутки после воздействия. *а* – воздействие лазерной энергии мощностью 1,1 Дж. Разрыхление и отёк субконъюнктивальной ткани и прикорневой части радужной оболочки. Отслоение на большом протяжении эпителия ресничного тела со скоплением под ним эозинофильной однородной массы (стрелка). Разволокнение стромы конъюнктивы и склеры (толстые стрелки); *б* - Воздействие лазерной энергии мощностью 1,2 Дж. Отслоение эпителия конъюнктивы в месте воздействия с образованием пузыря, выполненного серозной жидкостью. Формирование канала в склере в месте воздействия. Окраска гематоксилин-эозин; х 70.

Заключение

Проведенные гистологические исследования выявили, что через сутки после ТСКК неодимовой лазеркоагуляции отмечается повреждение пигментного эпителия отростков ресничного тела различной степени выраженности и их сосудов при низких энергетических параметрах (0,7-1,0 Дж).

Использование высоких энергий ТСКК лазеркоагуляции цилиарного тела (1,1-1,2 Дж) повреждает субконъюнктивальную ткань и склеру. По ходу лазерного излучения отмечается разволокнение коллагеновой стромы с формированием канала, вследствие гидродинамического удара, что, предположительно, приводит к увеличению транссклеральной фильтрации.

Литература

1. Дулуб Л. В. Циклодеструктивная хирургия глаукомы. Медицинские новости. – 2002. – № 10. – С.3-8.
2. Дуглас Дж. Р. И. Бесконтактная транссклеральная циклофотокоагуляция. Атлас по офтальмологии «Глаукома». – 2010. – С. 184–184.
3. Балашевич Л. И. Сравнительная оценка эффективности диодного (0,81мкм) и Nd-YAG (0,532мкм) коагулирующих лазеров в лечении открытоугольной глаукомы /Л. И. Балашевич, С. Д. Пархомов, А. С. Измайлов // Офтальмолог. журн. – 2000. – №1. –С.30–35.
4. Волков В. В. Диод-лазерная транссклеральная контактная циклокоагуляция в лечении вторичных глауком и офтальмогипертензии / В. В. Волков, А. Б. Качанов // Офтальмолог. журн. – 1993. – № 5-6. – С.274–277.
5. Hennis H. L. Semiconductor diode laser transscleral cyclophotocoagulation in patients with glaucoma / H. L. Hennis, W. C. Stewart // Am J Ophthalmol. – 1992. – №113. – P.81-85.
6. Brancato R. Contact transscleral cyclophotocoagulation with diode laser in refractory glaucoma / R. Brancato, R. G. Carassa, P. Bettin // Eur J Ophthalmol. – 1995. – №5. – P.32-39.
7. Threlkeld A. B. Contact transscleral diode cyclophotocoagulation for refractory glaucoma / A. B. Threlkeld, M. H. Johnson // J Glaucoma. – 1999. – №8. – P.3-7.
8. Mistlberger A. Diode laser transscleral cyclophotocoagulation for refractory glaucoma /A. Mistlberger, J. M. Liebmann, H. Tschiderer // J Glaucoma. – 2001. – №10. –P.288-293.

Поступила 30.10.2017

Гістоморфологічні зміни після транссклеральної контактної-компресійної неодимової циклолазеркоагуляції

Чечин П. П., Віт В. В., Гузун О. В.

ДУ «Інститут очних хвороб і тканинної терапії ім. В. П. Філатова НАМН України»; Одеса (Україна)

Актуальність. Рефрактерна глаукома відноситься до захворювань з найбільш важким перебігом. Для зниження внутрішньоочного тиску (ВОТ) та зменшення больового синдрому в даний час застосовується транссклеральна лазеркоагуляція (ЛК) циліарного тіла (ЦТ).

Мета. Визначити в умовах експерименту морфологічні зміни, які виникають в склері та циліарному тілі після транссклеральної контактної-компресійної (ТСКК) лазеркоагуляції з використанням інфрачервоного неодимового лазерного випромінювання.

Матеріал і методи. Експериментальні дослідження проведені на двох кроликах (4 ока). Коагуляція проводилася за допомогою Nd лазера з $\lambda = 1,06$ мкм, адаптованого до моноволоконного кварцового зонду з діаметром 600 мкм. Енергія в імпульсі складала від 0,7 до 1,2 Дж, тривалість імпульсу 3 мс. ТСКК ЛК здійснювалася

під місцевою анестезією 0,5% розчином Алкаїна, в 2-3 мм від лімба в 2 ряди по колу 360° з компресією склери торцем світловода 6 грам і тривалістю 5 секунд.

Результати. Проведені гістологічні дослідження виявили, що при низьких енергетичних параметрах лазерного випромінювання (0,7-1,0 Дж) через добу після ТСКК ЛК визначається ушкодження пігментного епітелію відростків ЦТ і їх судин різного ступеня вираженості, при високих (1,1-1,2 Дж) – пошкодження субкон'юнктивальної тканини і склери. По ходу лазерного випромінювання визначається розволокнення колагенової строми з формуванням каналу, внаслідок гідродинамічного удару, що, імовірно, призводить до збільшення транссклеральної фільтрації. У механізмі гіпотензивної дії Nd ТСКК ЛК, імовірно, беруть участь два компоненти: коагуляція і гідродинамічна кавітація.

Ключові слова: транссклеральна лазеркоагуляція, Nd лазер, циліарне тіло, склера, морфологічні зміни