

УДК 617.7–073.178:617.741–004.1–085.837.3

## Оценка влияния факоэмульсификации катаракты на уровень внутриглазного давления у пациентов с псевдоэкссфолиативным синдромом

Б. Э. Малюгин, д-р мед. наук, профессор, В. В. Агафонова, М. З. Франковска-Герлак, канд. мед. наук, В. С. Чубарь, врач-офтальмолог, аспирант

ФГБУ «МНТК «Микрохирургия глаза» им. акад. С. Н. Федорова» Минздрава России; Москва (Россия)

E-mail: tius87@mail.ru

**Ключевые слова:** факоэмульсификация катаракты, внутриглазное давление, псевдоэкссфолиативный синдром.

**Ключові слова:** факоэмульсифікація катаракти, внутрішньоочний тиск, псевдоекссфоліативним синдром.

**Мета дослідження** — оцінити вплив факоэмульсифікації катаракти з імплантацією інтраокулярної лінзи (ФЕК + ІОЛ) на внутрішньоочний тиск (ВОТ) у пацієнтів з ускладненою катарактою на фоні псевдоекссфоліативного синдрому (ПЕС).

**Матеріал і методи.** Дослідження проведено на 258 очах з ускладненою катарактою на фоні ПЕС, які були розділені на 3 групи: з нормальним ВГД до операції (I група), з ознаками офтальмогіпертензії (II група) і з початковою стадією глаукоми (III група).

**Результати.** Через 6 місяців від початку дослідження зниження рівня ВГД в досліджуваних групах відповідно склали: 5,16 ( $\Delta$  26,9 %), 8,95 ( $\Delta$  39,85 %), 5,5 ( $\Delta$  28,67 %).

**Висновки:** У всіх досліджуваних групах після ФЕК + ІОЛ спостерігалася достовірне зниження рівня ВГД у всьому післяопераційному періоді. Найбільш виражений гіпотензивний ефект ФЕК + ІОЛ був відзначений в другій групі 39,85 % ( $p < 0,05$ ).

## Assessing the impact of cataract phacoemulsification at the level of intraocular pressure in patients with pseudoexfoliation syndrome

B. E. Malyugin, V. Agafonova, M. Z. Frankovska-Gerlak, V. S. Chubar

FGBI «IRTC» Eye Microsurgery «named. Acad. S. N. Fedorova of Russian Ministry of Health; Moscow, (Russia)

**Key words:** phacoemulsification, intraocular pressure, pseudoexfoliation syndrome

**Material and methods.** The study was conducted on 258 eyes of 138 patients with cataract and PEX. All patients with cataract and PEX were divided into three study groups: Group I with normal IOP before surgery; Group II with borderline IOP before surgery (IOP 22–27 mm Hg), Group III was comprised of patients with primary open angle glaucoma treated solely with anti-hypertensive drugs. Patients were followed up for 6 months.

**Results.** Six months after cataract surgery the most pronounced hypotensive effect was observed in Group II and averaged 8.95 mm Hg (39.85 %) ( $p < 0.05$ ). In Group I and Group III the decrease in IOP was 5.16 (26.9 %) and 5.5 (28.67 %) respectively.

**Conclusion.** In patients with cataract and PEX six months after surgery there was strong tendency for reduction of IOP post-surgery in all groups. The most pronounced hypotensive effect was observed in patients with cataract and PEX and borderline IOP prior to surgery, average IOP was 39.85 % ( $p < 0.05$ ).

**Введение.** В настоящее время факоэмульсификация катаракты с имплантацией интраокулярной линзы (ФЭК + ИОЛ) является «золотым стандартом» в хирургии катаракты. В последние годы пристальное внимание исследователей привлекает гипотензивный эффект этой операции [1, 3, 5, 7–18].

Как известно, псевдоэкссфолиативный синдром (ПЭС) является триггером развития катаракты и глаукомы [2]. Широкое распространение ПЭС среди катарактальных пациентов побудило исследователей изучить влияние ФЭК + ИОЛ на уровень офтальмотонуса в послеоперационном периоде

[10, 14, 15]. В раннем послеоперационном периоде (до 3-х месяцев) обнаружены как гипотензивный эффект ФЭК + ИОЛ (от 19,8 до 32 %) [13], так и рост внутриглазного давления (ВГД) [14]. В отдаленном послеоперационном периоде у пациентов с катарактой и ПЭС исследователи отмечают стойкое снижение ВГД, которое составляет от 8,1 % [16] до 18,4 % [17], в то время как данные о росте ВГД в отдаленные сроки после ФЭК + ИОЛ у пациентов с

© Б. Э. Малюгин, В. В. Агафонова, М. З. Франковска-Герлак, В. С. Чубарь, 2015

ПЭС в литературе отсутствуют. Таким образом, вопрос о влиянии ФЭК + ИОЛ на уровень ВГД в послеоперационном периоде достаточно не освещен.

Целью исследования явилось изучение влияния ФЭК + ИОЛ на уровень ВГД у пациентов с осложненной катарактой на фоне ПЭС.

**Материал и методы**

Клиническое исследование проведено на 258 глазах 138 пациентов с осложненной катарактой на фоне ПЭС в возрасте (72,2±7,0) года. Из исследования исключены пациенты с развитой, далекозашедшей или терминальной стадией глаукомы, другой сопутствующей глазной патологией, хирургическими операциями в анамнезе, при нестандартном ходе ФЭК + ИОЛ, а также в случае осложненного течения послеоперационного периода. Всем пациентам до операции проводили комплексное офтальмологическое обследование. Для измерения уровня ВГД определяли показатель истинного ВГД (P<sub>0</sub>).

Всех пациентов с осложненной катарактой на фоне ПЭС разделили на три группы: I группа — пациенты с нормальным уровнем ВГД до операции (130 случаев), II группа — пациенты с пограничным значением ВГД до операции (уровень ВГД 22–27 мм рт. ст. без признаков нейрооптикпатии) (87 случаев), III группа — пациенты с неоперированной первичной открытоугольной I А глаукомой (на гипотензивном режиме до и после операции 1–2 препаратами) (41 случай). У всех пациентов определялась стадия ПЭС по классификации А. П. Нестерова [4]. ПЭС первой стадии наблюдался в I группе в 69 (53 %) случаях, во II группе в 54 (62 %) случаях, в III — 21 (61 %) случае. Частота встречаемости ПЭС второй стадии соответственно составила 61 (47 %), 33 (38 %) и 16 (39 %) случаев.

Группы были однородными по степени плотности ядра хрусталика [6] и толщине хрусталика. Плотность ядра и толщина хрусталика были наибольшими во II группе пациентов. Острота зрения (ОЗ) с коррекцией до операции в I группе составила 0,3±0,09, а во 2-й и 3-й — соответственно 0,27±0,08 и 0,33±0,08 (рис. 1). Самый высокий исходный уровень ВГД до операции был отмечен во II группе (22,38±2,33 мм рт. ст.), в то время как в I и III группах он равнялся соответственно 16,46±2,30 и (19,18±2,94) мм рт. ст. (рис. 2, табл. 1).

Всем пациентам проводилась ФЭК + ИОЛ по стандартной технологии. У пациентов III группы коэффициент капельного режима до операции составил 1,44. Транзиторная офтальмогипертензия, отмеченная у пациентов в первый

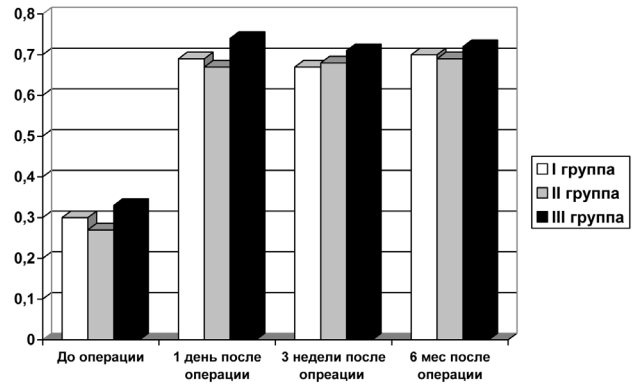


Рис. 1. Острота зрения с коррекцией в исследуемых группах до и после операции.

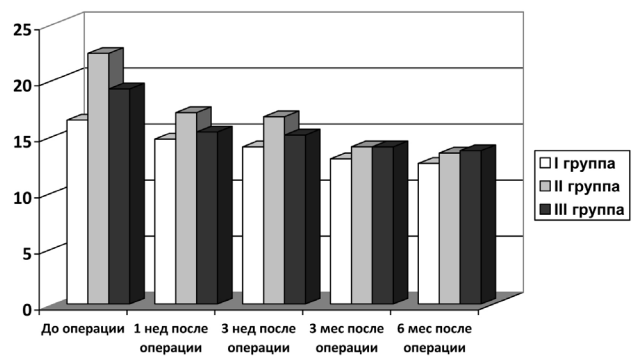


Рис. 2. Динамика уровня ВГД (мм рт. ст.) в исследуемых группах до и после операции. Отличие от величины соответствующего показателя до операции статистически значимо при p < 0,05.

день после операции, купировалась однократным назначением гипотензивных капель (β-блокатор и ингибитор карбоангидразы).

Исследования проводились в первый день после ФЭК + ИОЛ, через три недели, через три и шесть месяцев после операции.

Статистическую обработку результатов исследования проводили, вычисляя среднее арифметическое значение (M), ошибку среднего арифметического значения (m) и представляли в виде M ± m. Различия между группами оценивали с помощью критерия Стьюдента, достоверными

Таблица 1. Динамика ВГД (мм рт. ст.) в исследуемых группах с начальными и развитыми стадиями ПЭС до и после операции ФЭК + ИОЛ, M ± m

Группа пациентов	До операции	Через 1 день после операции	Через 3 нед после операции	Через 3 мес после операции	Через 6 мес после операции
1-я группа (n = 130)					
ПЭС 1 стадии (n = 69)	16,41 ± 2,03	14,40 ± 4,68	14,00 ± 2,20	12,93 ± 2,23	12,51 ± 2,07
ПЭС 2 стадии (n = 61)	16,48 ± 2,22	14,70 ± 8,20	14,10 ± 2,30	12,99 ± 2,60	12,56 ± 2,10
2-я группа (n = 87)					
ПЭС 1 стадии (n = 54)	21,35 ± 2,26	16,88 ± 4,18	16,60 ± 4,59	14,02 ± 3,34	13,47 ± 2,10
ПЭС 2 стадии (n = 33)	23,53 ± 2,10	18,07 ± 3,32	17,50 ± 2,56	14,27 ± 3,86	13,61 ± 2,02
3-я группа (n = 41)					
ПЭС 1 стадии (n = 25)	19,16 ± 2,40	15,32 ± 4,41	15,03 ± 3,30	14,01 ± 2,99	13,67 ± 2,20
ПЭС 2 стадии (n = 16)	19,21 ± 2,30	15,52 ± 4,18	15,20 ± 5,30	14,03 ± 3,47	13,71 ± 2,56

считали результаты при  $p < 0,05$ . Связь между различными признаками в исследуемой выборке определялась с помощью корреляционного анализа величиной коэффициента корреляции Пирсона ( $r$ ).

**Результаты и их обсуждение**

ОЗ с коррекцией в первый день после операции в исследуемых группах была относительно однородной и оставалась таковой во все сроки наблюдения: в I, II и III группе в среднем составила соответственно  $0,69 \pm 0,11$ ;  $0,67 \pm 0,09$  и  $0,74 \pm 0,08$  (рис. 1).

В первый день после операции уровень ВГД наиболее значительно снизился по сравнению с исходным во II группе пациентов (здесь и далее  $p > 0,05$ ) (рис. 2, табл. 2). Транзиторная гипертензия (до 30 мм рт. ст.) выявлена у 4 пациентов (3,07 % случаев) I группы, 5 пациентов (5,70 % случаев) II группы и 4 пациентов (9,75 % случаев) III группы.

Через три недели после операции во всех исследуемых группах отмечена дальнейшая тенденция к снижению уровня ВГД после операции (рис. 2, табл. 2). В одном случае (0,76 %) I группы и в 9 (10,34 %) случаях II группы на 3 неделе наблюдения после операции развилась офтальмогипертензия, которая продолжалась в течение 2–3 недель (уровень ВГД составил 25–32 мм рт. ст.). В 6 случаях (5,5 %) потребовалось назначение гипотензивной

терапии одним или двумя препаратами, после чего давление нормализовалось. В остальных 3 случаях уровень ВГД в течение 2 недель нормализовался без назначения дополнительной терапии.

Через три месяца после операции во II группе уровень ВГД снизился по сравнению с исходным также несколько более существенно ( $p > 0,05$ ), чем у пациентов I и III групп (рис. 2, табл. 2). У 8 пациентов (19,5 %) III группы в связи с выраженным снижением офтальмотонуса после ФЭК + ИОЛ было принято решение уменьшить капельный режим и перейти на монотерапию. Коэффициент капельного режима в 3-й группе через 6 месяцев после операции составил 1,29.

На шестом месяце наблюдения наиболее выраженный гипотензивный эффект сохранился во II группе (рис. 2, табл. 2).

Во всех группах после ФЭК + ИОЛ отмечалась тенденция к постепенному снижению  $P_0$ , а коэффициент легкости оттока (C) увеличивался во всех последующих измерениях. К 3 месяцу после ФЭК + ИОЛ для пациентов III группы было характерно резкое снижение продукции водянистой влаги (F) почти в 3 раза по сравнению с величиной показателя до операции ( $p < 0,05$ ). К 6 месяцу данный показатель незначительно увеличился (табл. 3).

**Таблица 2.** Динамика уровня ВГД в исследуемых группах с начальными и развитыми стадиями ПЭС после операции ФЭК + ИОЛ в зависимости его исходного уровня, мм рт. ст. (%)

Группа пациентов	$\Delta ВГД_{1д}$	$\Delta ВГД_{3н}$	$\Delta ВГД_{3м}$	$\Delta ВГД_{6м}$
1-я группа (n = 130)	-1,75 (-10,63)	-2,44 (-14,82)	-3,51 (-21,32)	-3,92 (-23,81)
ПЭС 1 стадии (n = 69)	-2,01 (-12,24)	-2,41 (-14,68)	-3,48 (-21,20)	-3,91 (-23,82)
ПЭС 2 стадии (n = 61)	-1,78 (-10,80)	-2,38 (-14,44)	-3,49 (-21,17)	-3,92 (-23,78)
2-я группа (n = 87)	-5,31 (-23,70)	-5,68 (-25,37)	-8,35 (-37,31)	-8,92 (-39,85)
ПЭС 1 стадии (n = 54)	-4,47 (-20,93)	-4,75 (-22,24)	-7,83 (-34,33)	-7,88 (-36,90)
ПЭС 2 стадии (n = 33)	-5,46 (-23,20)	-6,03 (-25,62)	-9,26 (-39,35)	-9,92 (-42,15)
3-я группа (n = 41)	-3,84 (-20,02)	-4,11 (-21,42)	-5,16 (-26,90)	-5,50 (-28,67)
ПЭС 1 стадии (n = 25)	-3,84 (-20,04)	-4,13 (-21,55)	-5,15 (-26,87)	-5,49 (-28,65)
ПЭС 2 стадии (n = 16)	-3,69 (-19,20)	4,01 (-20,87)	-5,18 (-26,96)	-5,49 (-28,57)

Примечание:  $\Delta ВГД_x = ВГД_x - ВГД_0$ , где  $ВГД_x$  — среднее арифметическое значение уровня ВГД в определенный срок после операции,  $ВГД_0$  — среднее арифметическое значение уровня ВГД до операции, 1д — 1 день после операции, 3н — 3 недели после операции, 3м — 3 месяца после операции, 6м — 6 месяцев после операции.

**Таблица 3.** Динамика изменения показателей тонографии в исследуемых группах с начальными и развитыми стадиями ПЭС до и после операции ФЭК + ИОЛ,  $M \pm m$

Группа пациентов	До операции	Через 3 нед после операции	Через 3 мес после операции	Через 6 мес после операции
Коэффициент легкости оттока C, мм/((мин × мм рт. ст.)				
1-я группа	$0,19 \pm 0,01$	$0,24 \pm 0,02$	$0,28 \pm 0,02$	$0,31 \pm 0,01$
2-я группа	$0,26 \pm 0,02$	$0,21 \pm 0,01$	$0,27 \pm 0,01$	$0,35 \pm 0,02$
3-я группа	$0,13 \pm 0,01$	$0,16 \pm 0,01$	$0,20 \pm 0,02$	$0,26 \pm 0,01$
Продукция водянистой влаги F, мм/мин				
1-я группа	$1,43 \pm 0,12$	$1,96 \pm 0,18$	$1,83 \pm 0,14$	$1,37 \pm 0,13$
2-я группа	$1,26 \pm 0,28$	$2,00 \pm 0,15^*$	$1,90 \pm 0,14$	$1,29 \pm 0,15$
3-я группа	$1,67 \pm 0,12$	$1,80 \pm 0,13$	$0,45 \pm 0,20^*$	$1,33 \pm 0,11$

Отличие от величины соответствующего показателя до операции статистически значимо при  $p < 0,05$ .

Нужно отметить, что исходный уровень ВГД у пациентов во II группе с ПЭС второй стадии несколько превышал аналогичный параметр у пациентов с ПЭС первой стадии. При всех последующих измерениях уровень ВГД у пациентов с ПЭС второй стадии снижался более значительно, чем у пациентов ПЭС первой стадии ( $p > 0,05$ ) (табл. 2).

С целью определения предположительной причины гипотензивного эффекта ФЭК + ИОЛ проведен многофакторный корреляционный анализ между различными параметрами глаза и уровнем ВГД в различные сроки после операции. Во всех исследуемых группах была выявлена прямая корреляционная зависимость между уровнем ВГД до операции и толщиной хрусталика ( $r = 0,39$ ,  $p < 0,05$ ). Во II группе была получена сильная обратная корреляционная связь между снижением уровня ВГД через 6 месяцев после ФЭК + ИОЛ и толщиной хрусталика до операции ( $r = -0,51$ ,  $p < 0,05$ ).

Во всех исследуемых группах через 6 месяцев после ФЭК + ИОЛ выявлена тенденция к снижению ВГД относительно его дооперационного уровня (табл. 1), полученные данные согласуются с мнением других авторов [16]. В единичных случаях у пациентов I и II групп (0,03 % случаев) наблюдался временный стойкий подъем уровня ВГД на 3 неделе после операции, что не отмечалось другими исследователями [9]. В отдаленном послеоперационном периоде статистически значимый гипотензивный эффект после ФЭК + ИОЛ выявлен во II группе пациентов (рис. 2).

В нашем исследовании офтальмогипертензия в ранние сроки после операции несколько чаще (на 4,05 % случаев) встречалась у пациентов с осложненной катарактой и начальной стадией открытоугольной глаукомы на фоне ПЭС, чем в группе больных с осложненной катарактой с нормальным давлением и офтальмогипертензией на фоне ПЭС. В исследовании Fogagnolo P. и соавт. в первые сутки после ФЭК + ИОЛ в аналогичных группах пациентов обнаружили, что у больных глаукомой офтальмогипертензия наблюдается на 20 % случаев чаще, но полученный результат не был статистически достоверен [7].

В литературе отмечено, что у пациентов с катарактой и открытоугольной глаукомой с повышенным до операции токусом после ФЭК + ИОЛ наблюдается наиболее выраженный гипотензивный эффект [5, 8]. В нашем исследовании у пациентов II группы с пограничным значением ВГД, с исходно повышенным токусом до операции, его величина уменьшалась несколько более существенно, чем у пациентов III группы с глаукомой. По нашему

мнению, это связано с тем, что пациенты III группы находились на гипотензивном режиме, который позволял обеспечить нормальный уровень ВГД.

Коэффициент легкости оттока (С) указывает на улучшение оттока водянистой влаги через дренажные пути во всех сроках наблюдения. В аналогичных работах в литературе также отмечена подобная тенденция к снижению  $P_0$  и увеличению С через 6 месяцев после операции [3]. У пациентов III группы отмечено статистически значимое снижение продукции (F) водянистой влаги к 3 месяцу после операции, что может объясняться повреждающим воздействием ультразвуковой волны на цилиарные отростки пациентов с глаукомой, с дальнейшим возвращением к нормальным значениям [3].

Некоторые авторы указывают на возможность уменьшения количества и/или дозы препаратов после ФЭК + ИОЛ более чем у 50 % пациентов с осложненной катарактой и открытоугольной глаукомой на фоне ПЭС [5], другие же не наблюдают достоверной разницы в гипотензивном режиме [9]. По результатам собственных исследований мы сочли возможным уменьшение капельного режима (его коэффициент изменился с 1,44 до 1,29) у 8 (19,5 %) больных III группы. Эти пациенты находятся под постоянным наблюдением.

Выявленная нами корреляционная зависимость между анатомическими параметрами глаза, уровнем ВГД до операции и снижением уровня ВГД через 6 месяцев после ФЭК + ИОЛ косвенно говорит в пользу анатомической теории гипотензивного эффекта ФЭК + ИОЛ, заключающейся в изменении взаиморасположения структур переднего отрезка глаза после операции (благодаря удалению катарактального хрусталика и имплантации ИОЛ увеличивается глубина передней камеры и степень открытия ее угла) [3, 9].

### Выводы

1. Во всех исследуемых группах через 6 месяцев после проведения ФЭК + ИОЛ отмечено снижение уровня ВГД ( $p < 0,05$ ).
2. Наиболее выраженный гипотензивный эффект после ФЭК + ИОЛ (статистически значимое снижение на 39,85 %) выявлен в группе пациентов с осложненной катарактой и офтальмогипертензией на фоне ПЭС.
3. Выявлена прямая корреляционная связь между исходным уровнем ВГД до операции и толщиной хрусталика и обратная корреляционная связь между снижением уровня ВГД через 6 месяцев после ФЭК + ИОЛ и толщиной хрусталика до операции.

*Литература*

1. Агафонова В. В., Франковска-Герлак М. З., Чубарь В. С., Брижак П. Е. Влияние факоэмульсификации катаракты на уровень внутриглазного давления в раннем послеоперационном периоде у пациентов с начальной стадией открытоугольной глаукомы на фоне псевдоэкзофоллиативного синдрома // Практич. мед. — 2013. — № 1–3. — С.23–27.
2. Кроть Д. С. Псевдоэкзофоллиативный синдром и экзофоллиативная глаукома: автореф. дис. ... докт. мед. наук. — Куйбышев, 1969.
3. Малогиин Б. Э. Медико-технологическая система хирургической реабилитации пациентов с катарактой на основе ультразвуковой факоэмульсификации с имплантацией интраокулярной линзы: автореф. дис. ... докт. мед. наук. — М., 2002.
4. Нестеров А. П. Глаукома. — М.: МИА, 2008. — 360 с.
5. Расин О. Г., Савченко А. В., Литвиненко О. А., Живоглазова Е. П. Гипотензивный эффект факоэмульсификации катаракты у больных с некомпенсированной первичной открытоугольной глаукомой // Таврич. медико-биологич. вестн. — 2012. — № 2. — С.191–194.
6. Buratto L. Хирургия катаракты — переход от экстракапсулярной экстракции катаракты к факоэмульсификации. — М.: Fabiano Editore, 1999. — 474 с.
7. Fogagnolo P., Centofanti M., Figus M. Short-term changes in intraocular pressure after phacoemulsification in glaucoma patients // Ophthalmologica. — 2012. — Vol. 228. (3). — P.154–158.
8. Guan H., Mick A., Porco T., Dolan B. J. Preoperative factors associated with IOP reduction after cataract surgery // Optom. Vis. Sci. — 2013. — Vol.90. (2). — P.179–184.
9. Kim M., Park K. H., Kim T. W., Kim D. M. Anterior chamber configuration changes after cataract surgery in eyes with glaucoma // Korean J. Ophthalmol. — 2012. — Vol. 26. (2). — P.97–103.
10. Mansberger S. L., Gordon M. O., Jampel H. et al. Ocular Hypertension Treatment Study Group. Reduction in intraocular pressure after cataract extraction: the Ocular Hypertension Treatment Study // Ophthalmology. — 2012. — Vol.119. (9). — P. 1826–1831.
11. Mansberger S. L., Gordon M. O., Jampel H. et al. Phacoemulsification and intraocular lens implantation in eyes with open-angle glaucoma // Acta Ophthalmol. Scand. — 2001. — Vol.79. (3). — P.313–316.
12. Poley B. J., Lindstrom R. L., Samuelson T. W., Schulze R. Jr. Intraocular pressure reduction after phacoemulsification with intraocular lens implantation in glaucomatous and nonglaucomatous eyes: evaluation of a causal relationship between the natural lens and open-angle glaucoma // J. Cataract Refract. Surg. — 2009. — Vol.35. (11). — P.1946–1951.
13. Rao A. Diurnal curve after phacoemulsification in patients with pseudoexfoliation syndrome and cataract // Semin. Ophthalmol. 2012. 27. (2). 1–5.
14. Sarda V., Rohart C., Fajnkuchen F. et al. Pseudoexfoliation syndrome and phacoemulsification: comparative study with a control population // J. Fr. Ophtalmol. — 2010. — Vol.33. (5). — P.319–326.
15. Shingleton B. J., Heltzer J., O'Donoghue M. W. Outcomes of phacoemulsification in patients with and without pseudoexfoliation syndrome // J. Cataract Refract. Surg. — 2003. — Vol.29. (6). — P. 1080–1086.
16. Shingleton B. J., Nguyen B. K., Eagan E. F. et al. Outcomes of phacoemulsification in fellow eyes of patients with unilateral pseudoexfoliation: single-surgeon series // J. Cataract Refract. Surg. — 2008. — Vol.34. (2). — P.274–279.
17. Shingleton B. J., Laul A., Nagao K. et al. Effect of phacoemulsification on intraocular pressure in eyes with pseudoexfoliation: single-surgeon series // J. Cataract Refract. Surg. — 2008. — Vol.34. (11). — P.1834–1841.
18. Sufi A. R., Singh T., Mufti A. A., Rather M. H. Outcome of phacoemulsification in patients with and without pseudoexfoliation syndrome in Kashmir // BMC Ophthalmol. — 2012. — № 6. — P.12–13.

*Посмунула 28.01.2015*

*References*

1. Agafonova VV, Frankovska-Gerlak MZ, Chubar VS, Brizhak PE. Effect of cataract phacoemulsification on the level of intraocular pressure in the early postoperative period in patients with primary open-angle glaucoma in the background of pseudoexfoliative syndrome. Praktich med. 2013; (1–3): 23–7. In Russian.
2. Krol DS. Pseudoexfoliative syndrome and exfoliative glaucoma: author's thesis for Doc. of Med. Sc. Kuibyshev. 1969.
3. Maluyugin BE. Medical-technological system of surgical rehabilitation of patients with cataracts by ultrasound phacoemulsification with intraocular lens implantation: author's thesis for Doc. of Med. Sc. M.; 2002.
4. Nesterov AP. Glaukoma. M.: Glaukoma. M.: MIA; 2008. 360 p.
5. Rasin OG, Savchenko AV, Litvinenko OA, Zhiviglazova EP. The hypotensive effect of cataract phacoemulsification in patients with decompensate primary open-angle glaucoma. Tavrich. Medico-biologich. Vestn. 2012. (2). 191–4.
6. Buratto L. Cataract surgery — the transition from extracapsular cataract extraction to phacoemulsification. M.: Fabiano Editore; 1999. 474 p.
7. Fogagnolo P, Centofanti M, Figus M. Short-term changes in intraocular pressure after phacoemulsification in glaucoma patients. Ophthalmologica. 2012; 228 (3):154–8.
8. Guan H, Mick A, Porco T, Dolan BJ. Preoperative factors associated with IOP reduction after cataract surgery. Optom. Vis. Sci. 2013; 90(2):179–84.
9. Kim M, Park KH, Kim TW, Kim DM. Anterior chamber configuration changes after cataract surgery in eyes with glaucoma. Korean J. Ophthalmol. 2012; 26(2):97–103.
10. Mansberger SL, Gordon MO, Jampel H et al. Ocular Hypertension Treatment Study Group. Reduction in intraocular pressure after cataract extraction: the Ocular Hypertension Treatment Study. Ophthalmology. 2012; 119 (9):1826–31.
11. Mansberger SL, Gordon MO, Jampel H et al. Phacoemulsification and intraocular lens implantation in eyes with

- open-angle glaucoma. *Acta Ophthalmol. Scand.* 2001; 79 (3): 313–6.
12. **Poley BJ, Lindstrom RL, Samuelson TW, Schulze R. Jr.** Intraocular pressure reduction after phacoemulsification with intraocular lens implantation in glaucomatous and nonglaucomatous eyes: evaluation of a causal relationship between the natural lens and open-angle glaucoma. *J. Cataract Refract. Surg.* 2009; 35(11):1946–51.
  13. **Rao A.** Diurnal curve after phacoemulsification in patients with pseudoexfoliation syndrome and cataract. *Semin. Ophthalmol.* 2012;27 (2):1–5.
  14. **Sarda V, Rohart C, Fajnkuchen F** et al. Pseudoexfoliation syndrome and phacoemulsification: comparative study with a control population. / *J. Fr. Ophtalmol.* 2010; 33(5): 319–326.
  15. **Shingleton BJ, Heltzer J, O'Donoghue MW.** Outcomes of phacoemulsification in patients with and without pseudoexfoliation syndrome. *J. Cataract Refract. Surg.* 2003;29 (6): 1080–1086.
  16. **Shingleton BJ, Nguyen BK, Eagan EF** et al. Outcomes of phacoemulsification in fellow eyes of patients with unilateral pseudoexfoliation: single-surgeon series. *J. Cataract Refract. Surg.* 2008;34(2):274–279.
  17. **Shingleton BJ, Laul A, Nagao K** et al. Effect of phacoemulsification on intraocular pressure in eyes with pseudoexfoliation: single-surgeon series. *J. Cataract Refract. Surg.* 2008;34(11):1834–1841.
  18. **Sufi AR, Singh T, Mufti AA, Rather MH.** Outcome of phacoemulsification in patients with and without pseudoexfoliation syndrome in Kashmir. *BMC Ophthalmol.* 2012;6:12–13.