

УДК 617.735–006.478–053.2–085:615.28

Интравитреальная химиотерапия ретинобластомы (пятилетний опыт)

Н. Ф. Боброва, проф., Т. А. Сорочинская, канд. мед. наук

ГУ «Институт глазных болезней и тканевой терапии им. В. П. Филатова»
НАМН Украины; Одесса
(Украина)

Email: filatovbobrova@mail.ru

Вступ. Одним з нових методів органозберігаючої терапії ретинобластоми (РБ) є локальна інтравітреальна хіміотерапія (ІВХ). Однак залишаються не розробленими показання до її застосування, дози та алгоритм введення цитостатика, недостатньо вивчені ускладнення та ефективність цього методу лікування.

Мета дослідження. Вивчити найближчі та віддалені результати застосування ІВХ в комплексному органозберігаючому лікуванні РБ.

Матеріал і методи. ІВХ Мелфаланом проведена 67 дітям у віці 2 міс. — 14 років (середній вік $19,2 \pm 16,5$ міс.) на 91 оці з РБ Т1 — Т3в стадій. В залежності від дози і методики ІВХ виділені 2 групи: 1 група (16 очей) — доза 0.015 mg мелфалана на 1 ін'єкцію вторинно у зв'язку з недостатньою ефективністю попередньої органозберігаючої терапії; 2 група (75 очей) — доза 0.01mg на 1 ін'єкцію як первинна терапія у поєднанні із системною хеморедукцією [3]. Віддалені спостереження від 2 до 5 років (в середньому $20,3 \pm 9,1$ міс.) прослідкували у 32 пацієнтів (42 ока).

Результати. В першій групі кількість ускладнень та енуклеацій свідчила про недостатню ефективність вторинної ІВХ. В зв'язку з цим був розроблений метод поєднаної поліхіміотерапії (ПХТ)РБ- первинна ІВХ мелфаланом в дозі 0.01mg з хеморедукцією CEV-protocol (Патент України А61F 9/007 від 27.12.2010) і алгоритм її призначення кожні 3 тижня з доповненням при необхідності методами фокальної деструкції пухлини. Ускладнень практично не спостерігалось крім локальної дегенерації сітківки в зоні ін'єкції (15 очей). 78,6 % очей були збережені: у стадіях Т1-Т2—100 %, Т3 (в т.ч. Т3а-Т3b) — 65,4 %.

Заключення. Згідно з нашим п'ятирічним досвідом, розроблена методика первинної ІВХ в поєднанні із системною ПХТ карбоплатином надає найбільший шанс на збереження ока і зору з мінімальним місцевим та загальним токсичним впливом хіміопрепаратів і найменшою кількістю ускладнень.

Ключевые слова: ретинобластома, интравитреальная химиотерапия, сочетанная полихимиотерапия

Ключові слова: ретинобластома, интравітреальна хіміотерапія, поєднана поліхіміотерапія

Retinoblastoma intravitreal chemotherapy (five-year experience)

Bobrova N. F., Sorochinskaya T. A.

SI «Filatov Institute of Eye Diseases and Tissue Therapy of the National Academy of Medical Science of Ukraine»; Odessa (Ukraine)

Introduction. Local intravitreal chemotherapy (IVC) is one of the new retinoblastoma (RB) salvage eye methods. However, IVC indications, doses and algorithm of cytostatic application are still not developed, complications and efficacy of this method are not enough studied.

Purpose. To study the short-term and long-term results of IVC in RB complex salvage eye treatment.

Material and methods. IVC was Melphalan was given to 67 children aged 2 -14 y/o (average 19.2 ± 16.5 mo) inn 91 eyes with RB T1 — T3b stages. 2 groups were selected depending on a dose and IVC method: the 1st group (16 eyes) — the dose was 0.015mg of Melphalan in 1 injection secondary in pretreated RB cases, the 2nd group (75 eyes) — the dose was 0.01 mg of Melphalan in 1 injection as primary therapy in combination with systemic chemoreduction [3]. Follow up from 2 to 5 years (average 20.3 ± 9.1 mo) was in 32 patients (42 eyes).

Results. In the 1st group the amount of complications and enucleations was evidence of insufficient efficacy of the second IVC. In this connection the method of combined RB polychemotherapy (PCT) — primary IVC with Melphalan in the dose 0.01 mg with simultaneous chemoreduction of CEV-protocol (Patent of

© Н. Ф. Боброва, Т. А. Сорочинская, 2015

Ukraine A61f 9/007 of 27.12.2010) and algorithm of its administration every 3 weeks with additional focal tumor destruction if necessary was developed. Complications were practically not observed except local retinal degeneration in the injection areas (15 eyes). 78.6 % of the eyes were preserved: in the T1–T2 stages — 100 %, T3 (including T3a–T3b) — 65.4 %.

Key words: retinoblastoma, intravitreal chemotherapy, combined polychemotherapy

Conclusion. Due to our five-year's experience the developed method of primary IVC in combination with systemic Carboplatin PCT gives the greatest chance for eye and sight preservation with minimal amount of complications and cytostatic drug local and general toxic influence.

Введение. Стратегия лечения ретинобластомы (РБ) в XXI веке изменилась коренным образом с ориентацией на органосохранную терапию. Снизить частоту энуклеаций и наружного облучения глаза при далекозашедших стадиях РБ стало возможным благодаря применению системной внутривенной полихимиотерапии (ПХТ), основанной на высокой чувствительности РБ к препаратам группы платиновых производных, в частности, карбоплатину. Разработанный в 1994 году американскими офтальмологами [12, 28, 34] метод хеморедукции (CEV-протокол) с успехом применяется и до настоящего времени в качестве первичной терапии с целью контроля над внутриглазной РБ, профилактики отдаленных метастазов, снижения риска пинеалобластомы и отдаленных вторичных злокачественных новообразований [2, 4, 6, 13, 16, 35, 36]. Однако эффект хеморедукции резко снижается при наличии витреальных и ретинальных клонов [20, 30, 31, 43]. Побочные действия хеморедукции, такие как нарушения со стороны желудочно-кишечного тракта, миелосупрессия, присоединение вторичной инфекции, выраженная нейротоксичность, алопеция и другие негативно влияют на общесоматический статус детей [17, 23, 29, 37].

С целью получения максимальной концентрации химиопрепарата в опухоли при условии минимальной общей токсичности в последние годы стали применять методы адресной химиотерапии (интраартериальной, параокулярной и интравитреальной). Японские ученые доказали высокую чувствительность клеток РБ к цитостатику Мелфалан и впервые применили его для внутриартериальной и интравитреальной химиотерапии (ИВХ) в случаях далекозашедшей и рецидивирующей РБ [18, 20, 41, 44]. Нами [3] разработан метод комбинированной ПХТ, сочетающий локальную ИВХ с внутривенной хеморедукцией. За последние годы метод ИВХ нашел применение в странах Западной Европы и в США для лечения рецидивирующей РБ с витреальными клонами [5, 14, 22, 25, 26, 35, 38]. Разноречивые результаты при небольшом числе наблюдений и недостаточных отдаленных сроках не позволяют в настоящее время определить показания к ИВХ, дозы и алгоритм введений цитостатика; осложне-

ния и эффективность этого метода лечения также изучены недостаточно.

Цель. Оценить ближайшие и отдаленные результаты применения ИВХ в комплексном органосохранном лечении РБ

Материал и методы

ИВХ Мелфаланом в целом проведена 67 детям в возрасте 2 мес. — 14 лет (средний возраст $19,2 \pm 16,5$ мес.) на 91 глазу с РБ следующих стадий, согласно классификации ВОЗ (1982 г.) [1], T1–12 (13,2 %) глаз, T2–20 (22,0 %), в большинстве глаз наблюдалась T3 стадия заболевания — 59 (64,8 %), в том числе T3a — 22 (24,2 %), T3b — 19 (20,9 %) (график 1). Монолатеральная РБ была у 31 ребенка, билатеральная — у 36 (60 глаз, из них 12 — единственные). Мультифокальный рост отмечен на 25 глазах, дефект капсулы РБ и витреальные клоны — на 33 глазах с различной T-стадией.

Стандартное офтальмологическое обследование проводилось в динамике каждые 3–4 недели с углубленным осмотром обоих глаз под наркозом с максимально расширенным зрачком и использованием нескольких способов офтальмоскопии — бинокулярной, прямой, биомикроскопии на щелевой лампе с панретиальной линзой или линзой Гольдмана, а также с призматической контактной фундус-линзой под операционным микроскопом с фото- и видеорегистрацией изображений глазного дна. Размеры опухоли измерялись на ультразвуковом аппарате CineScan. Магнитно-резонансная томография головного мозга и орбит проводилась один раз в 6–12 месяцев.

Интравитреальные инъекции цитостатика Мелфалан производились через плоскую часть цилиарного тела в 4 мм от лимба иглой 31 gauge в различных меридианах в зависи-

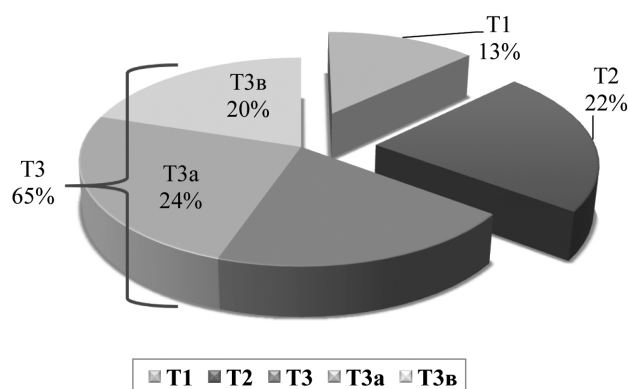


График 1. Клинические стадии ретинобластомы

мости от локализации очагов РБ под общей анестезией и контролем операционного микроскопа с контактной призматической фундус-линзой. Количество интравитреальных инъекций в один глаз составило по показаниям от 1 до 8.

В зависимости от дозы и методики интравитреальных введений мелфалана выделены две группы: I группа (16 глаз) — в дозе 0.015 mg на одну инъекцию в связи с недостаточной эффективностью предшествующей органосохранной терапии; II группа (75 глаз) — в дозе 0.01mg на одну инъекцию в качестве первичной терапии в сочетании с системной хеморедукцией [3].

Хеморедукция проводилась по международному CEV-протоколу, разработанному американскими офтальмологами [34] и включающему внутривенное введение в течение двух дней трех препаратов — карбоплатина, эпозотида и винкристина в дозировках, рассчитанных в зависимости от веса, возраста и площади тела ребенка. Интервал между курсами хеморедукции составлял 3–4 недели, количество курсов (от 2 до 10) определялось индивидуально и зависело от состояния опухолевого процесса, которое оценивалось после офтальмологического обследования в условиях общей анестезии.

После окончания системной ПХТ при необходимости по показаниям применялись методы локальной деструкции опухоли: транспупилярная термотерапия (ТТТ) диодным лазером (длина волны 810 нм, размер аппликаций от 1000 до 3000 мк, мощность 600 мВт), ксеноновая фотокоагуляция (сила тока 60–70 А, размер аппликаций — 4.5–6.0°), лазеркоагуляция диодным лазером (длина волны 532 нм, размер аппликаций 300 мк, мощность 600 мВт при ограничительной и 800–1100 мВт при деструктивной лазеркоагуляции), транссклеральная криодеструкция криоаппликатором с охлажденным жидким азотом (размер наконечника 6x12 мм, температура — 196°, время экспозиции 10–15 с), количество лазерных и криоаппликаций зависело от размеров опухоли; брахитерапия β-аппликатором St-90+Y-90 (суммарная доза рассчитывалась в зависимости от площади и проминенции опухоли и составляла от 300 до 900 Гр), дистанционная телегамматерапия или наружное облучение на линейном ускорителе электронов «Elekta» (разовая доза 2 Гр, суммарная 36–40 Гр).

Отдаленные наблюдения с оценкой результатов лечения от 2 до 5 лет (в среднем 20,3±9,1 мес.) проведены у 32 пациентов (42 глаза).

Результаты и их обсуждение

Первые интравитреальные инъекции Мелфалана были начаты нами в 2009 году на 16 глазах с остаточной или рецидивирующей РБ вторично в качестве альтернативы энуклеации после предшествующей недостаточно эффективной органосохранной терапии (первичной хеморедукции как монотерапии либо в сочетании с другими методами деструкции опухоли). Мелфалан вводили в дозе 0.015 mg в 0,1–0,2 ml физраствора. На всех глазах после первой интравитреальной инъекции были получены обнадеживающие результаты регресса опухоли, что послужило основанием для дальнейшего применения этого метода локальной химиотерапии. Однако в дальнейшем на четырех глазах развились следующие осложнения: интра-ретинальные геморрагии с последующими фибро-

пластическими изменениями сетчатки (3), увеит, сопровождавшийся субатрофией глазного яблока, что привело к энуклеации (1). В 5 случаях вторичная ИВХ оказалась недостаточно эффективной, что также закончилось энуклеацией. В итоге 10 глаз из 16 были сохранены, 6 глаз энуклеированы. Причинами энуклеации были недостаточная эффективность вторичной ИВХ при далекозашедшей леченной РБ и развившиеся осложнения. Патогистологическое исследование энуклеированных глаз ни в одном случае не выявило инвазии клеток РБ по инъекционным каналам, в глазу с субатрофией и экссудативной отслойкой сетчатки РБ находилась в состоянии полного некроза, в остальных 5 имелись остаточные опухолевые клетки.

Решение возникших проблем мы видели в следующем:

- использование ИВХ в качестве первичной терапии;
- снижение инъекционной дозы Мелфалана;
- усиление действия ИВХ путем одновременного применения системной хеморедукции (CEV-протокол);
- разработка алгоритма сочетанной полихимиотерапии.

В результате был разработан метод и алгоритм применения сочетанной ПХТ (Патент Украины А61F 9/007 от 27.12.2010 г.) РБ, заключающийся в следующем:

- осмотр и локализация опухоли с контактной фундус-линзой под операционным микроскопом;
- инъекция 0.01mg (0.1ml) Мелфалана через pars plana ciliaris иглой 31gauge в свободном от опухоли квадранте;
- курс хеморедукции CEV-protocol на следующий день после инъекции;
- инстилляций антибактериальных и противовоспалительных нестероидных капель 4 раза в день, мидриатиков 1 раз в день на протяжении недели после операции;
- контроль состояния опухоли с повторными курсами сочетанной ПХТ каждые 3 недели;
- по показаниям дополнение сочетанной ПХТ фокальными методами деструкции опухоли: лазер-, крио-, брахитерапией, наружным облучением.

Разработанный метод первичной сочетанной ПХТ был применен нами на 75 глазах с РБ. Осложнений во время ИВХ и в послеоперационном периоде, а также локального и системного токсического действия мелфалана не отмечалось. Первые регрессивные изменения РБ наступили в 97,8 % случаев уже после первого курса лечения и заключались в уменьшении размеров и проминенции больших опухолевых очагов с их расфрагментацией, уплотнением, кальцинацией или рубцеванием, в рассасывании или атрофии мелких очагов в сетчатке и клонов в стекловидном теле, что определялось при

офтальмоскопии и ультразвуковом сканировании под общим наркозом. Эти изменения были более выраженными при эндофитном росте опухоли, нарушении целостности ее капсулы, наличии витреальных клонов, что обусловило продолжение лечения — от 2 до 8 курсов (в среднем 4.2).

В качестве иллюстрации приводим клинический пример, демонстрирующий эффективность применения первичной ИВХ в сочетании с системной ПХТ у ребенка 5 месяцев с билатеральной мультифокальной РБ, которому удалось не только сохранить оба глаза, но и восстановить зрение.

Клинический случай

Ребенок Б., 5 мес., госпитализирован в детское отделение института в феврале 2011г. с жалобами на лейкокориию левого глаза, замеченную 1 месяц назад. (Рис.1) При обследовании под наркозом установлен диагноз: билатеральная мультифокальная ретинобластома правый глаз — T1N0M0, левый глаз — T3vN0M0.

Острота зрения обоих глаз — светоощущение, проекцию уточнить не удается из-за малого возраста ребенка.

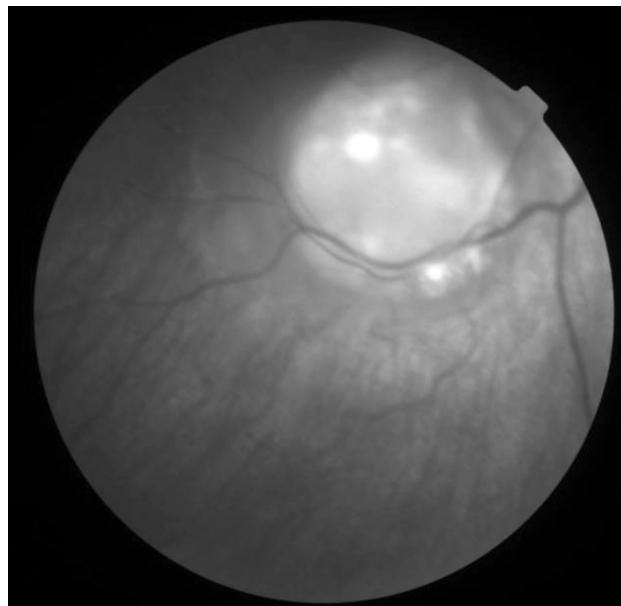
Объективно: передний отдел обоих глаз не изменен, среды прозрачны, офтальмоскопически: правый глаз — 2 очага РБ: один книзу-кнаружи от ДЗН, примыкая к нему, и второй кнаружи от макулы (рис.2а), высотой, по данным УЗ-сканирования, 1,6 мм и 1,4 мм, протяженностью основания — 4,0 x 4,5 мм и 3,5 мм соответственно (рис.2б); левый глаз — обширный опухолевый очаг, занимающий всю нижнюю половину сетчатки, макулярную область и 1/2 наружной части ДЗН, с прорывом капсулы на вершине, витреальными и ретинальными клонами (рис.3а). Размеры очага, по данным УЗ-сканирования: высота 5,8 мм, протяженность основания — 13,0 мм (рис.3б).

Лечение. Проведено 5 курсов сочетанной ПХТ (ИВХ + хеморедуктация) и 3 курса лазертерапии (транспуиллярная термотерапия и лазеркоагуляция.).

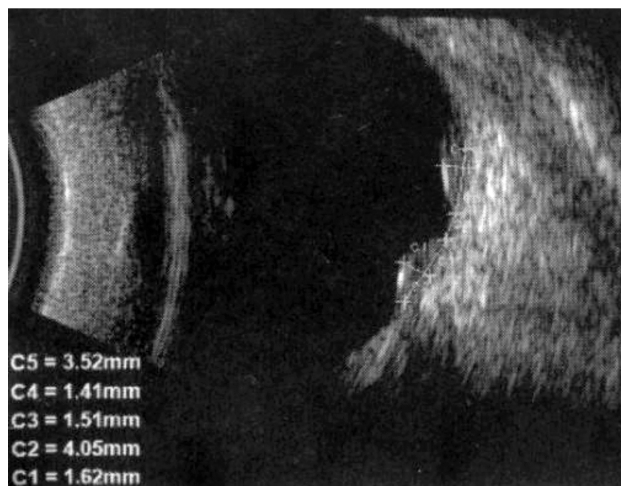
Результат. Через 16 месяцев после начала лечения в июне 2012 г. достигнут полный регресс опухолевого процесса на обоих глазах: на правом глазу определялись два плоских атрофических очага (рис. 4а), которые при УЗ-сканировании визуализировались как утолщение сетчатки до 0,5 мм (рис. 4б), на левом глазу — клоны РБ в стекловидном теле отсутствуют, ДЗН полностью свободен от опухоли, парамаккулярно расположен полностью кальцинированный, расфрагментированный очаг (рис.5а), уменьшившийся, по данным УЗ-сканирования, по высоте до 1,2 мм и протяженности основания до 3 x 6,5 мм (рис.5б). В процессе дальней-

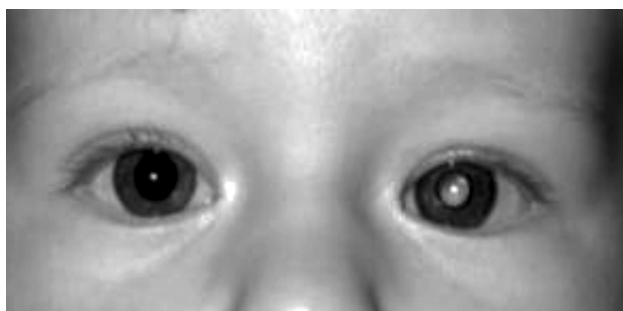

Рис. 1. Фото-маска ребенка Б. Лейкокория левого глаза.



а

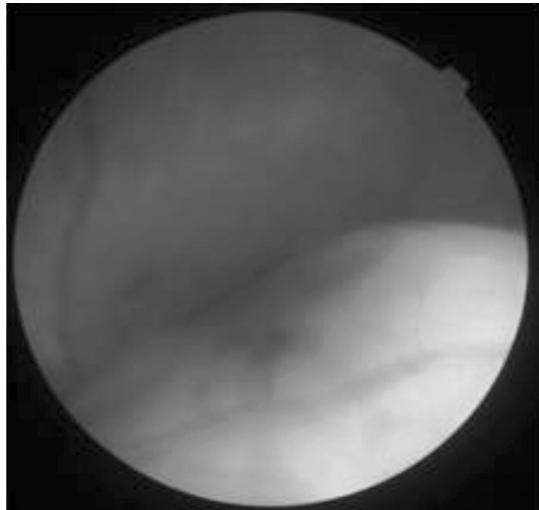
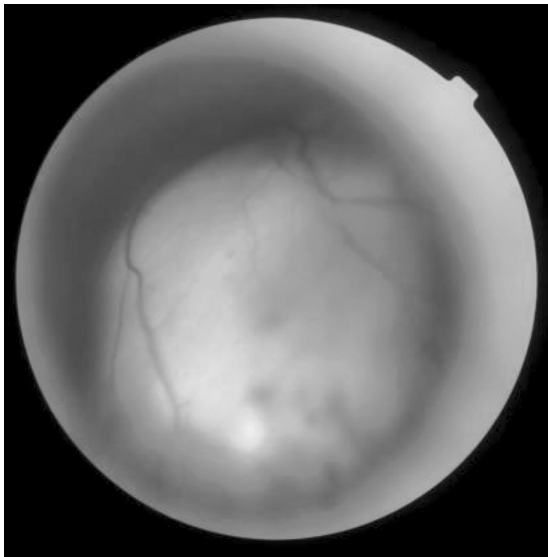


б

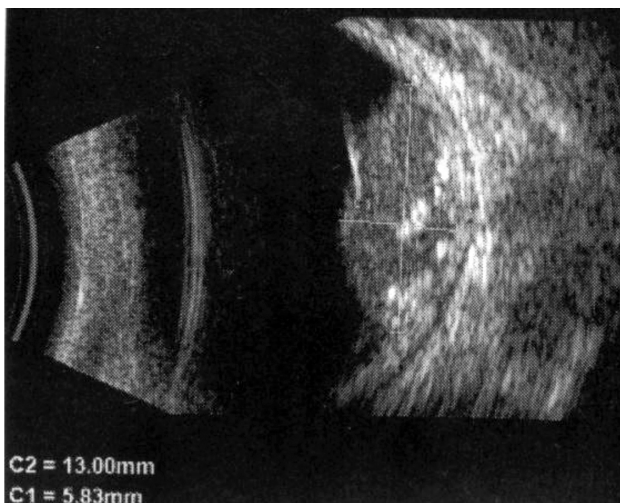
Рис. 2. Правый глаз ребенка Б. до лечения: а) фото глазного дна — парамакулярный очаг РБ; б) УЗ-сканирование — 2 очага РБ размерами 4,0x1,6 мм и 3,5x1,4 мм;

шего наблюдения отмечалась резорбция кальцинатов. Срок отдаленных наблюдений составил 26 месяцев. Острота зрения по оптотипам Теллера на правом глазу повысилась до 0,4, на левом — до 0,13.

В отдаленном периоде наблюдения осложнений практически не отмечалось, только на одном глазу развилась частичная заднекапсулярная катаракта, которая не затрудняла контроль за состоянием очагов РБ. После повторных ИВХ в зоне введения на 15 глазах отмечалась локальная периферическая дегенерация сетчатки по типу «соль с перцем», не влияющая на функциональный результат. В ходе лечения и после его завершения в сроки от 2 до 24 месяцев на 20 глазах отмечался рецидив опухолевого процесса: появление новых фокусов РБ — 13 глаз, продолженный рост первичного очага РБ — 7

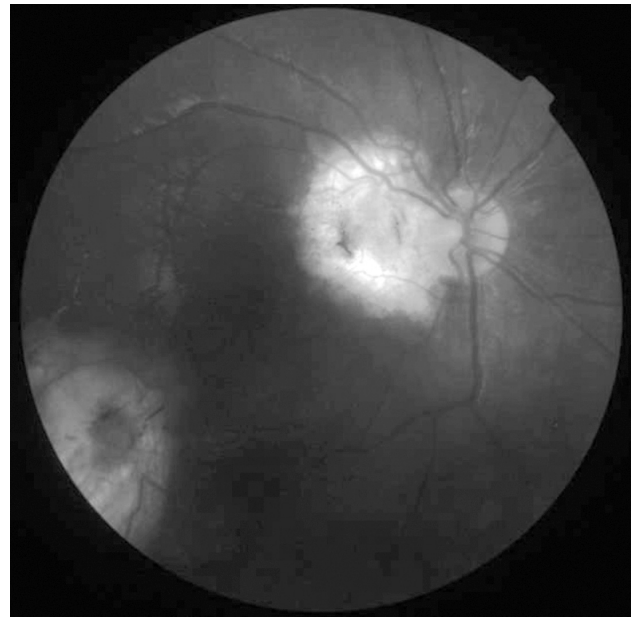


а

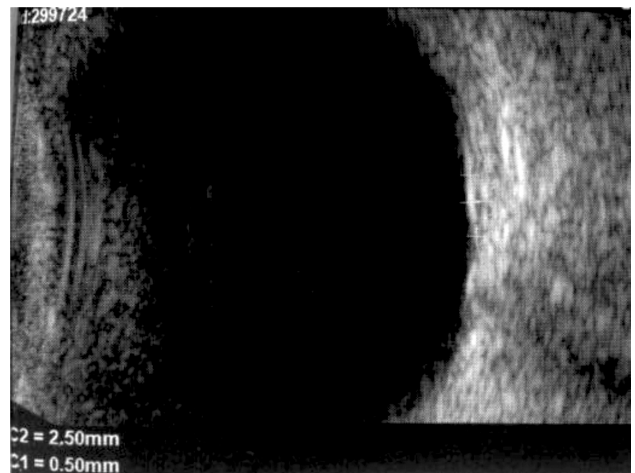


б

Рис. 3. Левый глаз ребенка Б. до лечения: а) фото глазного дна — большой очаг РБ, занимающий весь задний полюс, нижнюю половину сетчатки и прикрывающий ДЗН; б) УЗ-сканирование — снаружи от ДЗН, примыкая к нему, объемное образование размерами 13,0 x 5,8 мм.



а



б

Рис. 4. Правый глаз ребенка Б. после лечения: а) фото глазного дна — атрофические юкстапапиллярный и парамакулярный очаги РБ; б) УЗ-сканирование — утолщение сетчатки до 0.5мм.

глаз, в связи с чем были проведены дополнительные интравитреальные инъекции мелфалана в сочетании по показаниям с хеморедукцией либо локальными методами деструкции опухоли. После лечения на 18 из 20 глаз получен полный регресс, два глаза были энуклеированы.

Всего из 42 глаз были энуклеированы 9 (21,4 %) в Т3 стадии заболевания. Причиной энуклеации явились: отслойка сетчатки — 4 глаза, вовлечение ДЗН — 2, появление новых множественных фокусов РБ — 2, слабый регресс первичного очага — 1. При патогистологическом исследовании в 8 случаях подтвержден диагноз ретинобластомы, в одном глазу со слабой реакцией на проводимую сочетанную ПХТ выявлена ретиоцитомы. Инвазии в инъ-

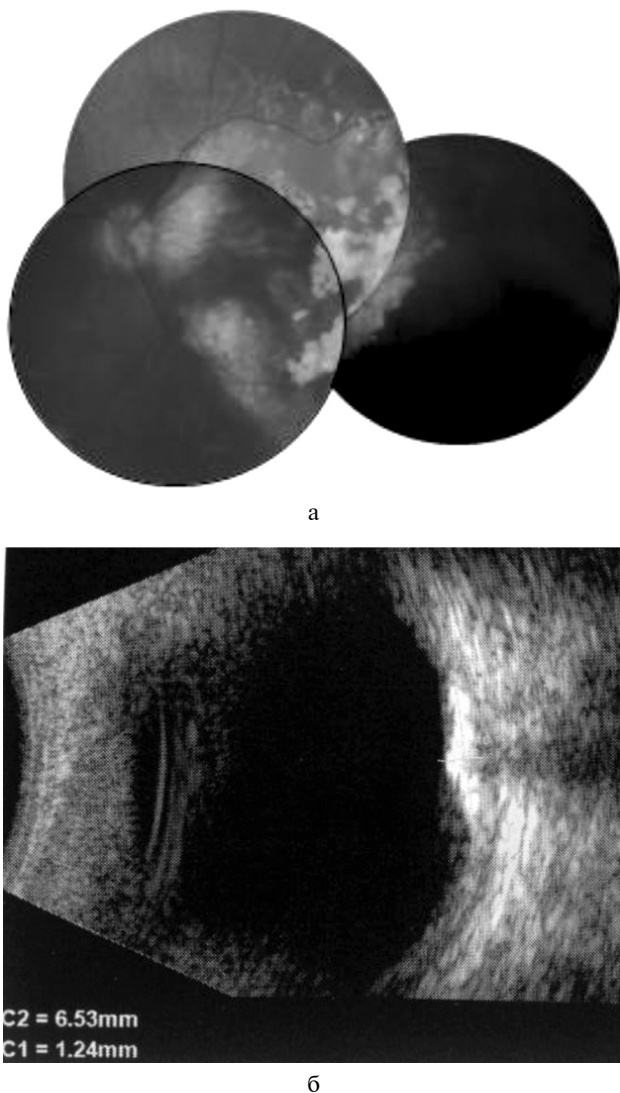


Рис. 5. Левый глаз ребенка Б. после лечения: а) фото глазного дна — атрофические и кальцинированные поля в сетчатке, ДЗН свободен от опухоли; б) УЗ-сканирование — пристеночно плоский высокоэхогенный с кальцинатами очаг размерами 6,5х1,2мм.

екционные каналы ни в одном глазу не обнаружено, что свидетельствует о безопасности ИВХ по разработанной нами методике. Жизнеспособные клетки опухоли выявлены только в 2 из 8 глаз с РБ, в одном из них с клонами РБ в углу передней камеры — с инвазией хориоидеи. На остальных 6 глазах отмечались некроз, фиброз, кальцинация и дегенеративные изменения ткани опухоли без наличия жизнеспособных клеток РБ, что свидетельствует о полном регрессе опухолевого процесса.

В целом 33 глаза из 42 (78,6 %) были сохранены: в стадиях Т1-Т2—100 %, Т3 (в т.ч. Т3а-Т3б) — 65,4 % (табл. 1) Полный регресс опухолевого процесса достигнут на 22 глазах (52,4 %), в том числе при больших очагах с клонами в стекловидном теле и распространением на ДЗН (Т3а-Т3б стадии) — в

Таблица 1. Отдаленные результаты (2–5 лет) первичной сочетанной ПХТ (ИВХ + СЕV- протокол) при различных стадиях ретинобластомы (n — количество глаз)

Результаты лечения	Стадии ретинобластомы			Всего (n / %)
	n (%)	T2	T3	
Полный регресс	5 (100)	7 (63.6)	10 (38.5)	22 (52.4)
Частичный регресс	-	4 (36.4)	7 (26.9)	11 (26.2)
Энуклеация	-	-	9 (34.6)	9 (21.4)
Всего	5 (100)	11(100)	26 (100)	42 (100)

23,8 %; на 11 глазах (26,2 %) в связи с частичным регрессом РБ лечение продолжается.

Таким образом, наш пятилетний опыт применения разработанного алгоритма сочетанной ПХТ, основанного на первичной интравитреальной химиотерапии мелфаланом в дозе 10 мкг с одновременной системной хеморедуктацией, доказывает безопасность и эффективность этого метода органосохранного лечения РБ. Одновременное действие на опухоль различных цитостатиков с разных направлений — одного (мелфалан) интраокулярно непосредственно на опухоль и ее клоны в стекловидном теле, других — (карбоплатин, этопозид, винкристин) — из периферической крови — создает эффект «двойного удара» по клеткам РБ. ИВХ мелфаланом оказалась особенно эффективной в качестве первичной терапии при эндофитно растущих опухолях, нарушении целостности капсулы опухоли, мультифокальном росте и витреальных клонах. Применение ИВХ позволило снизить количество курсов системной ПХТ в среднем до 4.2 и тем самым уменьшить ее негативное влияние на организм ребенка.

В то же время при далекозашедшей Т3 стадии заболевания треть глаз (34,6 %) пришлось энуклеировать, в большинстве (7 из 9) с Т3а-Т3б стадиями РБ, и хотя только в 3 из 9 удаленных глаз были обнаружены жизнеспособные клетки опухоли, а в остальных 6 выявлен полный регресс опухолевого процесса, эти данные свидетельствуют о недостатке диагностических возможностей для прижизненного клинического определения активности опухолевого процесса и о необходимости поиска таковых. Достаточно большое количество рецидивов РБ в виде появления новых очагов или продолженного роста первичного опухолевого фокуса в ходе и после окончания терапии подтверждает необходимость длительных наблюдений за этими пациентами с регулярными осмотрами под общей анестезией в течение 5 лет после успешного завершения лечения.

Интраокулярная доставка медикаментов — единственный метод, с помощью которого происходит непосредственное преодоление гематоретинального барьера и достигается наивысший пик концентрации препарата в стекловидном теле и сетчатке [9]. Интравитреальный метод — в сравнении с другими путями введения препаратов — по-

зволяет получить максимальную биоаккумуляцию и биовоздействие препарата на ткани заднего сегмента глаза [8, 11, 15, 21]. Действие препарата, введенного интравитреально, продолжается от 21 часа до 7 недель и зависит от периода его полураспада в витреуме: чем длительнее ИВ полураспад, тем больше ожидаемый терапевтический эффект препарата (т.е. при более длительном периоде полураспада снижается частота введения препарата) [7]. У детей практически все стекловидное тело находится в состоянии геля в отличие от пожилых людей, у которых вследствие процессов старения около 49 % находится в гелеобразном и 51 % в жидком состоянии. Неизменная структура витреума в детском возрасте способствует более равномерному распространению препаратов у детей по сравнению со взрослыми пациентами [24].

Однако внутриглазной путь введения является наиболее инвазивным и связан с риском развития таких осложнений, как повышение ВГД, витреальные и ретинальные геморрагии, помутнения стекловидного тела, проходящее затуманивание зрения, катаракта — с частотой возникновения эндофтальмита и отслойки сетчатки от 0.2 до 0.05 % соответственно на 1 инъекцию [11, 19]. При внутриглазных злокачественных новообразованиях у многих офтальмологов этот метод введения вызывает опасения в связи с убеждением о возможности распространения клеток опухоли по инъекционным каналам за пределы глазного яблока, что может, по их мнению, привести к генерализации опухолевого процесса.

Первая попытка лечения РБ с помощью интравитреальных инъекций цитостатика тиотетпа была предпринята еще в 1961 г. шведскими учеными Ericson и Rosengren [10], а затем в 1995 г. Seregard S. с соавторами [32]. Однако дальнейшего развития этот метод тогда не получил. Только в 2003 году японские ученые Капеко А. и Suzuki S. сообщили о применении интравитреальных инъекций цитостатика мелфалан в дозе 8 мкг для лечения рецидивирующей РБ с клонами в стекловидном теле после недостаточно эффективной предшествующей органосохранной терапии [20]. Основанием для применения мелфалана в качестве агента интравитреальной терапии послужили лабораторные исследования, показавшие наибольшую чувствительность клеток РБ к мелфалану среди 12 различных противоопухолевых препаратов [18], а также экспериментальные исследования Ueda M с соавт. [42] о влиянии интравитреального введения мелфалана на ЭРГ и ретинальные структуры у кроликов. Они установили, что доза 10 мкг, эквивалентная его концентрации 5,9 мкг/мл, при гомогенном распространении в витреуме является нетоксичной для сетчатки кролика, что соответствует 20–30 мкг в стекловидном теле человека в зависимости от раз-

меров глаза. Поскольку колонии клеток РБ *in vitro* подвергались полной супрессии при концентрации мелфалана 4 мкг/мл, это позволило сделать заключение о возможности использования интравитреальных инъекций мелфалана для лечения РБ в клинике.

Нами впервые в Европе в 2009 г. начаты интравитреальные инъекции мелфалана для лечения РБ [4], о чем подробно изложено выше. В 2012 г. Munier F с соавт. [26] сообщили о 23 пациентах с рецидивом витреальных клонов РБ после предшествующей интенсивной терапии, пролеченных интравитреальными инъекциями 20–30 мкг мелфалана с интервалом в 1 неделю, и отметили, что в 83 % случаев удалось избежать энуклеации и наружного облучения в сроки до 15 месяцев наблюдения. Авторы предложили технику предварительной пункции передней камеры для снижения ВГД и криоаппликации в зоне интраокулярного введения для снижения риска экстрабульбарного распространения РБ [27].

Ghassemi F и Shields C в 2012 г. сообщили о 12 глазах, леченных ИВ инъекциями мелфалана по поводу рецидива витреальных клонов после предшествовавших внутривенной и интраартериальной химиотерапии [14]. При введении малых доз мелфалана (8–10 мкг) они отмечали слабую реакцию опухоли (43 % регресса в сроки более 6 месяцев наблюдения) и минимальные осложнения, в то время как большие дозы (30–50 мкг) оказывали выраженный эффект на опухоль (100 % регресса), но доза 50 мкг была токсичной и вызвала стойкую гипотонию с последующей атрофией глазного яблока.

В 2013 г. в работах Колумбийского университета (США) [39] изучался риск экстраокулярного распространения РБ у 304 пациентов, получавших интравитреальные инъекции. Только у одного пациента отмечено экстраокулярное распространение и в одном случае ИВ-химиотерапию нельзя было исключить как причину отдаленного метастазирования. Относительная частота экстраокулярного распространения опухоли при ИВ инъекциях в этом исследовании составила 0.007 при среднем сроке наблюдения 72.1 месяца. Авторы заключают, что метастазирование после внутривенной химиотерапии отмечается редко и не должно влиять на ее клиническое применение. Другими побочными эффектами ИВХ были атрофии радужки в сочетании с хориоретинальной атрофией, витреальные геморрагии, отслойка сетчатки и все они проявлялись при превышении терапевтической дозы мелфалана сверх 30 мкг [40]. Снижение риска развития осложнений ИВХ авторы видят в тщательном соблюдении техники, стандартизации дозировки и режима введений.

В 2014 г. Shah N с соавт. [33] на моделях РБ у лабораторных мышей применяли ИВ инъекции 1 мкг мелфалана и получили значительное подавление опухолевого роста, уменьшение васкуляризации

опухоли и гипоксии в 85 % случаев через 1 неделю после инъекции с сохранением эффекта через три недели в 83 % случаев. Мелфалан значительно снижал плотность новообразованных сосудов при отсутствии выраженного действия на общую васкуляризацию. Гипоксия временно уменьшалась в течение одной недели после инъекции со снижением этого эффекта через три недели. Гистопатологически токсического влияния после ИВ инъекции мелфалана не выявлено.

Таким образом, имеющиеся в литературе данные немногочисленных экспериментальных исследований и клинических наблюдений показали высокую эффективность интравитреальных инъекций мелфалана при РБ. В то же время в высоких дозировках мелфалан оказывает токсическое влияние на сетчатку экспериментальных животных и вызывает тяжелые внутриглазные осложнения в клинике, что требует тщательного подхода к определению дозы цитостатика и режима его введений.

Заключение. Пятилетний опыт клинического применения интравитреальных инъекций мелфалана при ретинобластоме различных стадий позволил выработать методику, дозировку и алгоритм локальной интравитреальной химиотерапии. Наиболее безопасной и при этом эффективной оказа-

лась доза 10 мкг с периодичностью введения каждые три недели. Важным отличительным фактором разработанной методики является назначение интравитреальной химиотерапии в качестве первичного воздействия в сочетании с одновременной системной полихимиотерапией — хеморедуктацией (СЕV-протокол), что позволяет создать эффект «двойного воздействия» — со стороны стекловидного тела и периферической крови комплексом различных цитостатиков. Применение разработанного алгоритма лечения позволило сохранить 78,6 % глаз с ретинобластомой: в стадиях Т1–Т2—100 %, Т3—65,4 %, в том числе Т3а–Т3б при больших очагах, касающихся либо нависающих над диском зрительного нерва, с наличием клонов в стекловидном теле и сетчатке. В энуклеированных глазах ни в одном случае не обнаружено распространения клеток опухоли по инъекционным каналам, в большинстве глаз отмечен полный регресс опухолевого процесса. Таким образом, разработанная методика первичной интравитреальной терапии в сочетании с системной полихимиотерапией карбоплатином, по нашему опыту, дает наибольший шанс на сохранение глаза и зрения с минимальным местным и общим токсическим воздействием химиопрепаратов и наименьшим числом осложнений.

Литература

1. Аветисов Э. С., Ковалевский Е. И., Хватова А. В. Руководство по детской офтальмологии. — М.: Медицина, 1987. — 496 с.
2. Боброва Н. Ф., Сорочинская Т. А. Новые направления в лечении ретинобластомы у детей // Мат. Международ. науч. конф. посв. 100-летию Н. А. Пучковской, Одесса, 2008. — С.259–260.
3. Боброва Н. Ф., Сорочинська Т. А. Спосіб комбінованого лікування ретинобластоми. — Патент України 55690 U від 27.12.2010
4. Саакян С. В. Современные подходы к лечению ретинобластомы // Российский офтальмол. журн. — 2008. — № 1. — С.33–38.
5. Bobrova N. F., Sorochinskaya T. A. Local retinoblastoma chemotherapy by intravitreal Melphalan injections (the preliminary report) // SE Eur J Ophthalmol. — 2009. — V.2 (3–4). — P. 28–34.
6. Chan H., Gallie B., Munier F., Beck Popovic M. Chemotherapy for retinoblastoma // Ophthalmol Clin North Am. — 2005. Vol.18 (1). — P.55–63
7. Durairaj C., Shah J. C., Senapati S., Kompella U. B. Prediction of vitreal half-life based on drug physicochemical properties: quantitative structure–pharmacokinetic relationships (QSPKR) // Pharm Res. — 2009. — Vol.26. — P.1236–1260.
8. Edelhauser H. F., Boatright J. H., Nickerson J. M. and the Third ARVO / Pfizer Research Institute Working Group. Drug delivery to posterior intraocular tissues: third annual ARVO/ Pfizer ophthalmics research institute conference // Invest Ophthalmol Vis Sci. — 2008. — Vol.49. — P.4712–4720
9. Edelhauser H. F., Rowe-Rendleman C., Robinson M. et al. Ophthalmic Drug Delivery Systems for the Treatment of Retinal Diseases: Basic Research to Clinical Applications // Investigative Ophthalmology & Visual Science. — 2010. — V. 51(11). — P. 5403–5420.
10. Ericson L. A., Rosengren B. H. Present therapeutic resources in retinoblastoma. // Acta Ophthalmol. — 1961. — V. 39. — P. 569–576.
11. Frederici T. J. Intravitreal injections: AAO's Focal Points // Clinical Modules for Ophthalmologists. — 2009. — Vol.27 (8, module 2). — P.1–12.
12. Gallie B., Budning A., DeBoer G. et al. Chemotherapy with focal therapy can cure intraocular retinoblastoma without radiotherapy // Arch Ophthalmol. Nov. — 1996. — Vol.114 (11). — P.1321–1328.
13. Gallie B., Gronsdahl P., Dimaras H. et al. National Retinoblastoma Strategy Canadian Guidelines for Care // Can J Ophthalmol. — 2009. — V.44, Suppl. 2. — S.9
14. Ghassemi F., Shields C. Intravitreal melphalan for refractory or recurrent vitreous seeding from retinoblastoma // Arch Ophthalmol. — 2012. — V.130. — P.1268–1271.
15. Gbate D., Edelhauser H. F. Ocular drug delivery // Expert Opin Drug Deliv. — 2006. — Vol.3. — P.275–287.
16. Gobin Y., Dunkel J., Marr B. P. Combined, Sequential Intravenous and Intra-Arterial Chemotherapy (Bridge Chemotherapy) for Young Infants with Retinoblastoma // PLOS ONE www.plosone.org. — 2012. — V. 7(9).
17. Gombos D., Hungerford J., Abramson D. et al. Secondary acute myelogenous leukemia in patients with retinoblas-

- toma: is chemotherapy a factor? // *Ophthalmology*. — 2007. — Vol.114(7). — P.1378–1383.
18. **Inomata M., Kaneko A.** Chemosensitivity profiles of primary and cultured retinoblastoma cells in a human tumor clonogenic assay // *Jpn J Cancer Res*. — 1987. — V. 78. — P. 858–868.
 19. **Jager R. D., Aiello L. P., Patel S. C., Cunningham E. T.** Risks of intravitreal injection: a comprehensive review // *Retina*. — 2004. — Vol.24. — P.676–698.
 20. **Kaneko A., Suzuki S.** Eye-Preservation Treatment of Retinoblastoma with Vitreous Seeding // *Japanese Journal of Clinical Oncology*. — 2003. — V.33. — P.601–607.
 21. **Kim S. H., Lutz R. J., Wang N. S., Robinson M. R.** Transport barriers in transscleral drug delivery for retinal diseases // *Ophthalmic Res*. — 2007. — Vol.39. — P.244–254.
 22. **Kivelä T., Eskelin S., Paloheimo M.** Intravitreal methotrexate for retinoblastoma // *Ophthalmology*. — 2011. — V.118(8). — P. 1689.
 23. **Lambert M., Shields C., Meadows A.** A retrospective review of hearing in children with retinoblastoma treated with carboplatin-based chemotherapy // *Pediatr Blood Cancer*. — 2008. — Vol.50. — P.223–6.
 24. **Le Goff M. M., Bishop P. N.** Adult vitreous structure and postnatal changes // *Eye*. — 2008. — Vol.22. — P.1214–1222.
 25. **Munier F. L., Gaillard M. C., Balmer A., Beck-Popovic M.** Intravitreal chemotherapy for vitreous seeding in retinoblastoma: Recent advances and perspectives // *Saudi Journal of Ophthalmology*. — 2013. — V.27. — P. 147–150.
 26. **Munier F. L., Gaillard M. C., Soliman S.** et al. Intravitreal chemotherapy for vitreous disease in retinoblastoma revisited: from prohibition to conditional indications // *Br J Ophthalmol*. — 2012. — V.96(8). — P. 1078–1083.
 27. **Munier F. L., Soliman S., Moulin A.** et al. Profiling safety of intravitreal injections for retinoblastoma using an anti-reflux procedure and sterilization of the needle track // *Br J Ophthalmol*. — 2012. — V.96(8). — P. 1084–1086.
 28. **Murphree A., Villablanca J., Deegan W.** et al. Chemotherapy plus local treatment in the management of intraocular retinoblastoma // *Arch Ophthalmol*. — 1996. — Vol.114. — P.1348–56.
 29. **Rizzuti A., Dunkel I., Abramson D.** The adverse events of chemotherapy for retinoblastoma: what are they? Do we know? // *Arch Ophthalmol*. — 2008. — Vol.126. — P.862–5.
 30. **Rodriguez-Galindo C., Chantada G. L., Haik B. G., Wilson M. W.** Treatment of retinoblastoma: current status and future perspectives // *Curr Treat Options Neurol*. — 2007. — Jul; 9 (4). — P.294–307.
 31. **Rodriguez-Galindo C., Wilson M., Haik B.** et al. Treatment of intraocular retinoblastoma with vincristine and carboplatin // *J Clin Oncol*. — 2003. — Vol.21. — P.2019–25.
 32. **Seregard S., Kock B., Trampe E.** Intravitreal chemotherapy for recurrent retinoblastoma in an only eye // *Br J Ophthalmol*. — 1995. — V.79. — P.194–195.
 33. **Shah N., Pham D., Murray T.** et al. Intravitreal and Subconjunctival Melphalan for Retinoblastoma in Transgenic Mice // *Journal of Ophthalmology*. — 2014. — P.1–9.
 34. **Shields C., De Potter P., Himelstein B.** et al. Chemoreduction in the initial management of intraocular retinoblastoma // *Arch Ophthalmol*. — 1996. — Vol.114. — P.1330–8.
 35. **Shields C., Fulco E., Arias J.** et al. Retinoblastoma frontiers with intravenous, intra-arterial, periocular, and intravitreal chemotherapy // *Eye*. — 2013. — V.27(2). — P.253–264.
 36. **Shields C., Mashayekhi A., Cater J.** et al. Macular Retinoblastoma Managed With Chemoreduction. Analysis of Tumor Control With or Without Adjuvant Thermotherapy in 68 Tumors // *Arch Ophthalmol*. — 2005. — Vol.123. — P.765–773.
 37. **Smith M. A., Rubinstein L., Anderson J. R.** et al. Secondary leukemia or myelodysplastic syndrome after treatment with epipodophyllotoxins // *J Clin Oncol*. — 1999. — Vol.17. — P.569–77.
 38. **Smith S. J., Pulido J. S., Salomro D. R.** et al. Combined intravitreal and subconjunctival carboplatin for retinoblastoma with vitreous seeds // *Br J Ophthalmol*. — 2012. — V.96(8). — P.1073–1077.
 39. **Smith S. J., Smith B. D.** Evaluating the risk of extraocular tumour spread following intravitreal injection therapy for retinoblastoma: a systematic review // *Br J Ophthalmol*. — 2013. — Oct; 97(10). — P.1231–6.
 40. **Smith S. J., Smith B. D., Mohnhey B. G.** Ocular side effects following intravitreal injection therapy for retinoblastoma: a systematic review // *Br J Ophthalmol*. — 2014. — Mar; 98(3). — P.292–7.
 41. **Suzuki S., Kaneko A.** Management of intraocular retinoblastoma and ocular prognosis // *Int J Clin Oncol*. — 2004. — Feb; 9(1). — P.1–6.
 42. **Ueda M., Tanabe J., Inomata M.** et al. Study on conservative treatment of retinoblastoma — effect of intravitreal injection of melphalan on the rabbit retina // *Nihon Ganka Gakkai Zasshi*. — 1995. — V.99(11). — P. 1230–1235.
 43. **Wilson M. W., Rodriguez-Galindo C., Haik B. G.** et al: Multiagent chemotherapy as neoadjuvant treatment for multifocal intraocular retinoblastoma // *Ophthalmology*. — 2001. — Vol.108. — P.2106–2115.
 44. **Yamane T., Kaneko A., Mohri M.** The technique of ophthalmic arterial infusion therapy for patients with intraocular retinoblastoma // *Int J Clin Oncol*. — 2004. — Apr; 9 (2). — P.69–73.

Поступила 23.03.2015

References

1. **Avetisov ES, Kovalevskii EI, Khvatova AV.** Guidelines for Pediatric Ophthalmology. M.: Meditsina; 1987. 496 p.
2. **Bobrova NF, Sorochinskaya TA.** New trends in the treatment of retinoblastoma in children. Proceedings of International Scient. Conf. Боброва Н. Ф. ded. to 100th Ann. Of N. A. Puchkovskaia, Odessa. 2008. 25–60. In Russian.
3. **Bobrova N. F.** The method of combined treatment of retinoblastoma. Potent of Ukraine 55690 U from 27.12.2010
4. **Saakyan S. V.** Modern approaches of treatment for retinoblastoma. Rossiiskii Ofatolmol Zhurnal. 2008;1:33–8. In Russian.
5. **Bobrova NF, Sorochinskaya TA.** Local retinoblastoma chemotherapy by intravitreal Melphalan injections (the preliminary report). *SE Eur J Ophthalmol*. 2009;2 (3–4): 28–34.
6. **Chan H, Gallie B, Munier F, Beck Popovic M.** Chemotherapy for retinoblastoma. *Ophthalmol Clin North Am*. Mar 2005;18(1):55–63
7. **Durairaj C, Shah JC, Senapati S, Kompella UB.** Prediction of vitreal half-life based on drug physicochemical properties: quantitative structure–pharmacokinetic relationships (QSPKR). *Pharm Res*. 2009;26:1236–1260.

8. **Edelhauser HF, Boatright JH, Nickerson JM** and the Third ARVO/Pfizer Research Institute Working Group. Drug delivery to posterior intraocular tissues: third annual ARVO/Pfizer ophthalmics research institute conference. *Invest Ophthalmol Vis Sci.* 2008;49:4712–4720
9. **Edelhauser HF, Rowe-Rendleman C, Robinson M** et al. Ophthalmic Drug Delivery Systems for the Treatment of Retinal Diseases: Basic Research to Clinical Applications. *Investigative Ophthalmology & Visual Science.* 2010;51(11):5403–5420.
10. **Ericson LA, Rosengren BH.** Present therapeutic resources in retinoblastoma. *Acta Ophthalmol.* 1961;39:569–576.
11. **Frederici TJ.** Intravitreal injections: AAO's Focal Points. *Clinical Modules for Ophthalmologists.* 2009;27(8, module 2):1–12.
12. **Gallie B, Budning A, DeBoer G** et al. Chemotherapy with focal therapy can cure intraocular retinoblastoma without radiotherapy. *Arch Ophthalmol.* Nov 1996;114(11):1321–1328.
13. **Gallie B, Gronsdahl P, Dimaras H** et al. National Retinoblastoma Strategy Canadian Guidelines for Care. *Can J Ophthalmol.* 2009;44, Suppl. 2:S9
14. **Ghassemi F, Shields C.** Intravitreal melphalan for refractory or recurrent vitreous seeding from retinoblastoma. *Arch Ophthalmol.* 2012;130:1268–1271.
15. **Ghate D, Edelhauser HF.** Ocular drug delivery. *Expert Opin Drug Deliv.* 2006;3:275–287.
16. **Gobin Y, Dunkel J, Marr BP.** Combined, Sequential Intravenous and Intra-Arterial Chemotherapy (Bridge Chemotherapy) for Young Infants with Retinoblastoma. *PLOS ONE* www.plosone.org. 2012; 7(9).
17. **Gombos D, Hungerford J, Abramson D** et al. Secondary acute myelogenous leukemia in patients with retinoblastoma: is chemotherapy a factor? *Ophthalmology.* Jul 2007;114(7):1378–1383.
18. **Inomata M, Kaneko A.** Chemosensitivity profiles of primary and cultured retinoblastoma cells in a human tumor clonogenic assay. *Jpn J Cancer Res.* 1987;78: 858–868.
19. **Jager RD, Aiello LP, Patel SC, Cunningham ET.** Risks of intravitreal injection: a comprehensive review. *Retina.* 2004, 24: 676–698
20. **Kaneko A, Suzuki S.** Eye-Preservation Treatment of Retinoblastoma with Vitreous Seeding. *Japanese Journal of Clinical Oncology.* 2003; 33: 601–607.
21. **Kim SH, Lutz RJ, Wang NS, Robinson MR.** Transport barriers in transscleral drug delivery for retinal diseases. *Ophthalmic Res.* 2007;39:244–254.
22. **Kivelä T, Eskelin S, Paloheimo M.** Intravitreal methotrexate for retinoblastoma. *Ophthalmology.* 2011;118(8). — P. 1689.
23. **Lambert M, Shields C, Meadows A.** A retrospective review of hearing in children with retinoblastoma treated with carboplatin-based chemotherapy. *Pediatr Blood Cancer* 2008;50:223–6.
24. **Le Goff MM, Bishop PN.** Adult vitreous structure and postnatal changes. *Eye.* 2008;22:1214–1222.
25. **Munier FL, Gaillard MC, Balmer A, Beck-Popovic M.** Intravitreal chemotherapy for vitreous seeding in retinoblastoma: Recent advances and perspectives. *Saudi Journal of Ophthalmology.* 2013; 27:147–150.
26. **Munier FL, Gaillard MC, Soliman S** et al. Intravitreal chemotherapy for vitreous disease in retinoblastoma revisited: from prohibition to conditional indications. *Br J Ophthalmol.* 2012;96(8):1078–1083.
27. **Munier FL, Soliman S, Moulin A** et al. Profiling safety of intravitreal injections for retinoblastoma using an anti-reflux procedure and sterilization of the needle track. *Br J Ophthalmol.* 2012; 96(8):1084–1086.
28. **Murphree A, Villablanca J, Deegan W** et al. Chemotherapy plus local treatment in the management of intraocular retinoblastoma. *Arch Ophthalmol.* 1996;114:1348–56.
29. **Rizzuti A, Dunkel I, Abramson D.** The adverse events of chemotherapy for retinoblastoma: what are they? Do we know? *Arch Ophthalmol* 2008;126:862–5.
30. **Rodriguez-Galindo C, Chantada GL, Haik BG, Wilson MW.** Treatment of retinoblastoma: current status and future perspectives. *Curr Treat Options Neurol.* 2007 Jul;9(4):294–307.
31. **Rodriguez-Galindo C, Wilson M, Haik B** et al. Treatment of intraocular retinoblastoma with vincristine and carboplatin. *J Clin Oncol* 2003;21:2019–25.
32. **Seregard S, Kock B, Trampe E.** Intravitreal chemotherapy for recurrent retinoblastoma in an only eye. *Br J Ophthalmol.* 1995;79:194–195.
33. **Shah N, Pham D, Murray Tet** al. Intravitreal and Subconjunctival Melphalan for Retinoblastoma in Transgenic Mice. *Journal of Ophthalmology.* 2014;1–9.
34. **Shields C, De Potter P, Himelstein B** et al. Chemoreduction in the initial management of intraocular retinoblastoma. *Arch Ophthalmol* 1996;114:1330–8.
35. **Shields C, Fulco E, Arias J** et al. Retinoblastoma frontiers with intravenous, intra-arterial, periocular, and intravitreal chemotherapy. *Eye.* 2013; 27(2): 253–264.
36. **Shields C, Mashayekhi A, Cater J** et al. Macular Retinoblastoma Managed With Chemoreduction. Analysis of Tumor Control With or Without Adjuvant Thermotherapy in 68 Tumors. *Arch Ophthalmol.* 2005;123:765–773
37. **Smith MA, Rubinstein L, Anderson JR,** et al. Secondary leukemia or myelodysplastic syndrome after treatment with epipodophyllotoxins. *J Clin Oncol* 1999;17:569–77
38. **Smith SJ, Pulido JS, Salomro DR** et al. Combined intravitreal and subconjunctival carboplatin for retinoblastoma with vitreous seeds // *Br J Ophthalmol.* 2012;96(8):1073–1077.
39. **Smith SJ, Smith BD.** Evaluating the risk of extraocular tumour spread following intravitreal injection therapy for retinoblastoma: a systematic review. *Br J Ophthalmol.* 2013 Oct;97(10):1231–6.
40. **Smith SJ, Smith BD, Mohney BG.** Ocular side effects following intravitreal injection therapy for retinoblastoma: a systematic review. *Br J Ophthalmol.* 2014 Mar; 98(3):292–7.
41. **Suzuki S, Kaneko A.** Management of intraocular retinoblastoma and ocular prognosis. *Int J Clin Oncol.* 2004 Feb;9(1):1–6.
42. **Ueda M, Tanabe J, Inomata M** et al. Study on conservative treatment of retinoblastoma — effect of intravitreal injection of melphalan on the rabbit retina. *Nihon Ganka Gakkai Zasshi.* 1995; 99(11):1230–1235.
43. **Wilson MW, Rodriguez-Galindo C, Haik BG,** et al: Multiagent chemotherapy as neoadjuvant treatment for multifocal intraocular retinoblastoma. *Ophthalmology* 108:2106–2115, 2001
44. **Yamane T, Kaneko A, Mohri M.** The technique of ophthalmic arterial infusion therapy for patients with intraocular retinoblastoma. // *Int J Clin Oncol.* 2004 Apr;9(2):69–73.

Received 23.03.2015