

УДК 617.723+617.735-778.317:621.791.7-092.9

Ультраструктурные изменения сосудистой оболочки и сетчатки кролика непосредственно после воздействия различных режимов высокочастотной электросварки биологических тканей

Н. Н. Уманец, к. мед. н., Н. Е. Думброва, д. мед. н., проф., Н. И. Молчанюк, к. биол. н.

Отдел витреоретинальной и лазерной микрохирургии, лаборатория электронной микроскопии ГУ «Институт глазных болезней и тканевой терапии им В. П. Филатова НАМН Украины»

Ключевые слова: сосудистая оболочка, сетчатка, высокочастотная электросварка, ультраструктурные изменения, эксперимент

Ключові слова: судинна оболочка, сітківка, високочастотне електрозварювання, ультраструктурні зміни, експеримент

Вступ. Високочастотне електрозварювання біологічних тканин (ВЕБТ) — новий метод електрохірургічного впливу, що відрізняється від існуючих можливостей мінімізації деструктивної дії електричного струму при з'єднанні або роз'єднанні м'яких живих тканин.

Мета. Вивчити ультраструктурні зміни судинної оболонки і сітківки кролика безпосередньо після застосування різних режимів ВЕБТ.

Матеріал і методи. Для дослідження були відібрані 6 кроликів (12 очей), які були розділені на 2 групи залежно від параметрів електричного струму.

Результати. У першій групі тварин (параметри електричного струму: напруга — 14–16 В, сила струму — 0,1 А, частота 66 кГц) ВЕБТ супроводжувалася мінімальними альтеративними змінами структур хоріоїдеї і сітківки. При цьому між зовнішніми шарами сітківки і пігментним епітелієм утворюється «клейкий» субстрат, що складається переважно з денатурованих білків. У другій групі тварин (параметри електричного струму: напруга — 18–20 В, сила струму — 0,1 А, частота 66 кГц) відзначаються більш виражені альтеративні зміни ультраструктур хоріоїдеї і сітківки, що супроводжуються частковим руйнуванням клітин пігментного епітелію сітківки, фоторецепторів і ендотеліальних клітин хоріокапілярів.

Висновок. Таким чином проведено дослідження дозволяє рекомендувати ВЕБТ (параметри електричного струму: напруга — 14–16 В, сила струму — 0,1 А, частота 66 кГц) для ретинопексії в ході трансквіреальних втручань калібром інструментів 20 G за наявності склоподібного тіла.

Ultrastructural changes in the choroid and retina of the rabbit immediately after exposure to different modes of high-frequency electric welding of biological tissues

N. N. Umanets, N. E. Dumbrova, N. I. Molchanyuk

SI «The Filatov Institute of Eye Diseases and Tissue Therapy NAMS of Ukraine»
Odessa, Ukraine

Introduction. High-frequency electric welding of biological tissues (EWBT) — a new method for electrosurgical exposure that is different from the existing ability to minimize the destructive action of the electric current in the connection or disconnection of soft tissue.

Purpose. To evaluate the ultrastructural change of choroid and retina of a rabbit immediately after the application of various modes of EWBT.

Material and methods. For study were selected 6 rabbits (12 eyes) were divided into two groups depending on the parameters of the electric current.

Results. In the first group of animals (electric current parameters: voltage — 14–16 V, amperage — 0.1 A, the frequency — 66 kHz), EWBT accompanied by minimal changes alterative structures of the choroid and retina. In this case, between the outer layers of the retina and pigment epithelium constitutes a «sticky» substrate consisting mainly of denatured proteins. In the second group of animals (electric current parameters: voltage — 18–20 V, amperage — 0.1 A, frequency — 66 kHz) observed more pronounced alterative changes in the ultrastructure of the retina and choroid, accompanied by partial destruction of the retinal pigment epithelial cells, choroidal endothelial cells and photoreceptors.

Conclusion. Thus our study allows us to recommend the use of EWBT (electric current parameters: voltage — 14–16 V, Current — 0.1 A, frequency 66 kHz) for retinopexia during transvitreal intervention tools caliber 20 G in the presence of vitreous.

Key words: choroid, retina, high-frequency electric welding, ultrastructural change, experiment

Введение. Высокочастотная электросварка биологических тканей (ВЭБТ) — новый метод электрохирургического воздействия, отличающийся от существующих возможностью минимизации деструктивного действия электрического тока при соединении или рассоединении мягких живых тканей [1]. Экспериментально подтверждено, что пробой мембран, который не приводит к разрушению клетки, происходит при частоте электрического тока до 100 кГц (оптимум — 66 кГц), что способствует существенному снижению сопротивления участка биологической ткани и, как следствие — незначительному выделению тепла в нем (50–60°C). При частоте свыше 300 кГц пробой мембран не наступает вследствие существенного проявления емкостного характера сопротивления, образованного мембранами клеток. Следовательно, данный участок будет обладать значительным сопротивлением, при котором происходит выделение тепловой энергии в опасном диапазоне температур — свыше 100°C. Именно этим объясняется тканесохраняющее действие ВЭБТ [2–4].

В наших предыдущих экспериментальных работах был модифицирован генератор высокочастотного электрического тока ЕК-300М1, разработаны оригинальные инструменты для трансвитреальной ВЭБТ [5]. Кроме того, были установлены оптимальные параметры электрического тока для проведения интраоперационной ретинопексии — напряжение 14–16 В, сила тока — до 0,1 А, частота 66 кГц, и для интраоперационного гемостаза — напряжение 18–20 В, сила тока — до 0,1 А, частота 66 кГц [6,7]. Важно подчеркнуть, что эти параметры определялись в глазах кроликов с наличием стекловидного тела при калибре интравитреального электрода 20G. Морфологически проведение ВЭБТ параметрами электрического тока: напряжение — 14–16 В, сила тока — до 0,1 А, частота 66 кГц сопровождается умеренным отеком внутреннего сетчатого слоя и слоя ганглиозных клеток сетчатки, незначительной дисконфлексацией слоя палочек и колбочек. При этом изменения наружного и внутреннего ядерных слоёв минимальны и проявляются незначительными нарушениями цитоархитектоники за счет экссудативных явлений. При уровне напряжения электрического тока 18–20 В имеет место резкое расширение и разволокнение слоя ганглиозных клеток и внутреннего сетчатого слоя, что связано с отеком сетчатки, изменением состояния межклеточного вещества. Явления коагуляционных изменений отмечаются как во внутреннем, так и в наружном ядерном слоях. Кроме этого происходит деструкция слоя палочек и колбочек. Изменения в сосудистой оболочке проявляются расширением сосудов и их полнокровием [8].

Необходимо отметить, что воздействие ВЭБТ на сетчатку и сосудистую оболочку глаза сопровожда-

ется существенным повышением степени хориоретинальной адгезии [6]. Возможно, это происходит за счет денатурации глобулярных внутриклеточных белков, которые мигрируют в межклеточное пространство после разрушения мембран клеток сетчатки электрическим током. Для уточнения данной гипотезы необходимо изучить ультраструктурные изменения хориоретинального комплекса, особенно на уровне наружных слоев сетчатки, клеток пигментного эпителия сетчатки и хориоидеи при воздействии высокочастотной электросварки биологических тканей.

Цель. Изучить ультраструктурные изменения сосудистой оболочки и сетчатки кролика непосредственно после применения различных режимов высокочастотной электросварки биологических тканей.

Материал и методы

Работа выполнена на 6 взрослых кроликах породы шиншилла, массой 2,5–3,5 кг, подразделенных на две группы. Всем животным на этапе отбора выполнялась офтальмоскопия глазного дна для исключения патологических изменений сетчатки и сосудистой оболочки. В первой группе (3 кролика (6 глаз)) в условиях операционной вивария выполнялась ВЭБТ сетчатки и сосудистой оболочки параметрами электрического тока: напряжение — 14–16 В, сила тока — до 0,1 А, частота 66 кГц. Во второй группе (3 кролика 6 глаз) ВЭБТ сетчатки и сосудистой оболочки выполнялась электрическим током с параметрами: напряжение — 18–20 В, сила тока — до 0,1 А, частота 66 кГц. Подробно этапы операции описаны в наших предыдущих работах [5,6]. Аппликации наносили над и под диском зрительного нерва, отступая от его границы 3–4 мм количеством от 6 до 8. Удаление стекловидного тела перед трансвитреальной ВЭБТ не производилось.

Электронно-микроскопическому исследованию подвергались сетчатка и сосудистая оболочка глаза кролика. Материал забирался непосредственно после нанесения сварочных аппликаций. Эвтаназия животных осуществлялась методом воздушной эмболии под рауш-наркозом в соответствии с «Требованиями биоэтики Хельсинкской декларации об этическом регулировании медицинских исследований» [9].

Для исследования кусочки ткани фиксировались в 2,5 % растворе глутаральдегида на фосфатном буфере при значении pH — 7,4 с последующей дофиксацией 1 % раствором осмиевой кислоты при той же величине pH буферного раствора. Затем образцы обезжовивались в спиртах восходящей крепости. Производилось пропитывание материала и его заключение в смеси эпон-аралдит. Ультратонкие срезы окрашивались растворами уранилацетата и цитрата свинца. Срезы просматривались и фотографировались в электронном микроскопе ПЭМ-100–01.

Оценивали ультраструктурные изменения хориоретинального комплекса в двух зонах: 1 — непосредственно в очаге воздействия и 2 — отступая от края аппликации 500–600 мкм.

Результаты и их обсуждение

При электронно-микроскопическом изучении элементов сосудистой оболочки и сетчатки непосредственно после применения ВЭБТ в первой

группе экспериментальных животных в зоне 1 на уровне хориокапилляров, пигментного эпителия сетчатки и наружных сегментов фоторецепторных клеток наблюдается нарушение архитектоники тканей. Сосудистые и тканевые элементы хориоидеи отличаются от нормальных частичной вакуолизацией эндотелиальных клеток (ЭК) и отёком межуточной ткани (Рис. 1). Клетки пигментного эпителия сетчатки (ПЭС) лишены базальной складчатости и апикальных микровилл (МВ). Со-

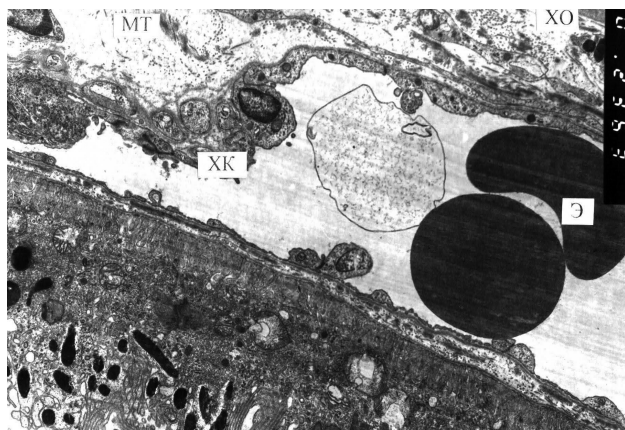


Рис. 1. Ультраструктура хориоидеи кролика в зоне 1 непосредственно после ВЭБТ при напряжении электрического тока 14–16 В. Отек межуточной ткани хориоидеи, расширение хориокапилляра, в просвете которого эритроциты и обрывки мембранных структур. Электронная микрофотография X 4 000.

Условные обозначения: ХО — хориоидея, МТ — межуточная ткань, ХК — хориокапилляр, Э — эритроцит

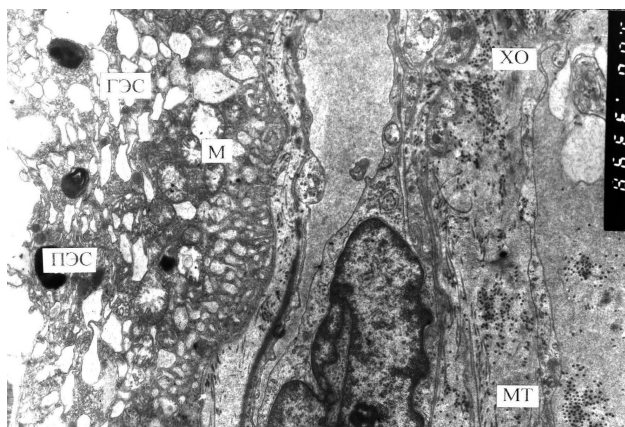


Рис. 2. Ультраструктура хориоидеи и сетчатки кролика в зоне 1 непосредственно после ВЭБТ при напряжении электрического тока 14–16 В. Признаки умеренного отека хориоидеи. Гидропические изменения цитоплазмы клеток пигментного эпителия сетчатки. Электронная микрофотография X 6 000.

Условные обозначения: ХО — хориоидея, МТ — межуточная ткань, ПЭС — пигментный эпителий сетчатки, М — митохондрия, ГЭС — гладкая эндоплазматическая сеть

хранившаяся цитоплазма клеток вакуолизована (Рис. 2). Ядра клеток ПЭС сохранены. Выражен отёк интеррецепторного матрикса (ИРМ). Здесь же располагаются оторванные наружные сегменты (НС) и внутренние сегменты (ВС) фоторецепторных клеток (ФК) (Рис. 3). Периферичнее очага воздействия (зона 2) структура сосудистой оболочки сохранена. В клетках ПЭС хорошо выражены все отделы, в апикальной области НС ФК находятся в тесном контакте с микровиллами ПЭС (Рис. 4). Часть кле-

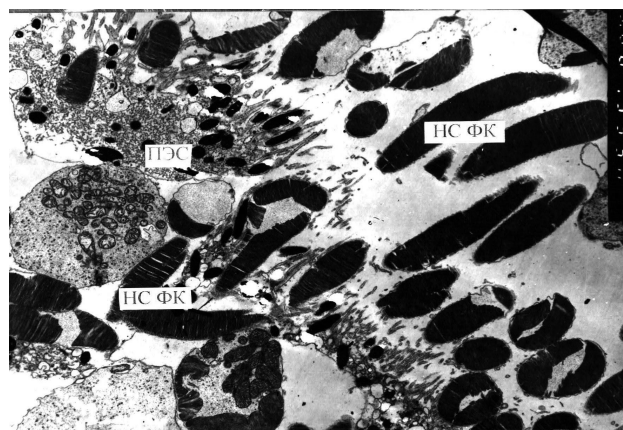


Рис. 3. Ультраструктура сетчатки кролика в зоне 1 непосредственно после ВЭБТ при напряжении электрического тока 14–16 В. Отрыв наружных сегментов фоторецепторов и нарушение целостности мембран клеток пигментного эпителия сетчатки. Электронная микрофотография X 6 000. Условные обозначения: ПЭС — пигментный эпителий сетчатки, НС ФК — наружные сегменты фоторецепторных клеток

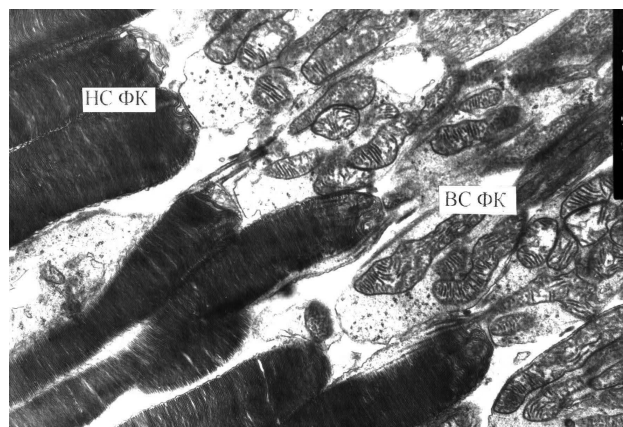


Рис. 4. Ультраструктура сетчатки кролика в зоне 2 непосредственно после ВЭБТ при напряжении электрического тока 14–16 В. Нормальная ультраструктура наружных и внутренних сегментов фоторецепторов. Электронная микрофотография X 6 000.

Условные обозначения: НС ФК — наружные сегменты фоторецепторных клеток, ВС ФК — внутренние сегменты фоторецепторных клеток

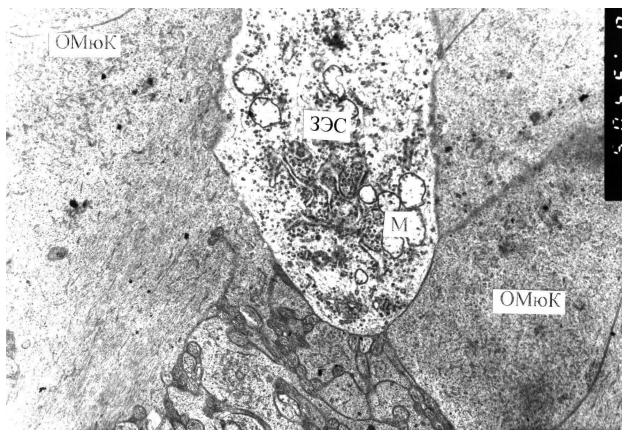

Рис. 5. Ультраструктура сетчатки кролика в зоне 2 непосредственно после ВЭБТ при напряжении электрического тока 14–16 В. Нормальная ультраструктура ганглиозной клетки и отростков мюллеровских клеток. Электронная микрофотография. X 6 000.

Условные обозначения: ЗЭС — зернистая эндоплазматическая сеть, М- митохондрия, ОМюК — отросток мюллеровской клетки

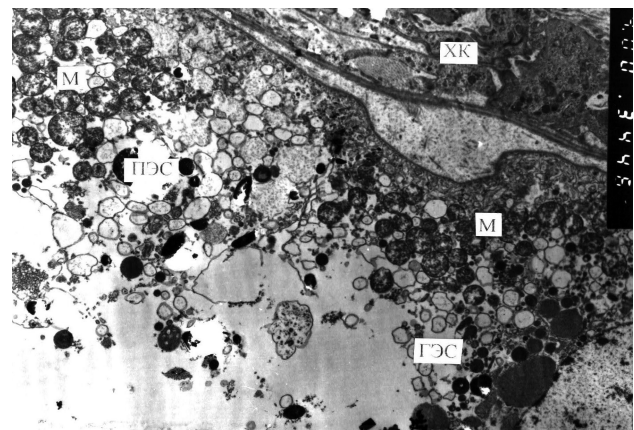


Рис. 6. Ультраструктура хориоидеи и сетчатки кролика в зоне 1 непосредственно после воздействия ВЭБТ при уровне напряжения 18–20 В. Выражена дезорганизация области хориокапилляров и выраженные гидропические и деструктивные изменения клетки пигментного эпителия сетчатки. Электронная микрофотография X 4 000.

Условные обозначения: ХК — хориокапилляр, ПЭС — пигментный эпителий сетчатки, ГЭС — гладкая эндоплазматическая сеть, М — митохондрии

ток отличается вакуолизацией ПЭС, т.е. её гидропическими изменениями. Все клеточные элементы внутренних отделов сетчатки в обеих зонах сохраняют свою нормальную ультраструктуру (Рис. 5).

При изучении ультраструктуры хориоидеи (ХО) и сетчатки после воздействия ВЭБТ во 2 группе экспериментальных животных непосредственно после воздействия в зоне 1 отмечалось выраженное нарушение архитектоники структур ХО, особенно в области ХК, а также ПЭС. Резкий очаговый отек межклеточного вещества у ХК, истончение эндотелиальной выстилки ХК, неравномерность просвета последних. Клетки ПЭС отличаются вакуолизацией цитоплазмы, разрушением базальной складчатости и, особенно, распадом структур апикальной области (Рис. 6). Степень этих ультраструктурных изменений варьирует от клетки к клетке ПЭС. Сохраняется отёк, хотя и менее выраженный, ИРМ. Межклеточный отёк выражен в области ФК. Признаки отёчных изменений также наблюдаются в цитоплазме биполярных нейронов и МюК. В зоне 2 сохраняется ультраструктура элементов хориоидеи. Клетки ПЭС имеют обычную структуру, большой набор органелл, но отличаются вакуолизацией ГЭС. Слой ФК и остальные слои сетчатки практически без изменений.

Под влиянием высокочастотной электросварки биологических тканей при напряжении электрического тока 14–16 В происходит изменение мембранной проницаемости, разрушение мембранных ультраструктур клеток эндотелия, ПЭС, наружных сегментов фоторецепторных клеток, гидропические внутри- и внеклеточные изменения. В резуль-

тате этого в месте приложения сварочного зонда на субклеточном уровне образуется конгломерат из денатурированных белков. Денатурация белка происходит при повышении температуры до 50°C и выше. Последние в денатурированном состоянии легко агрегируют, т.е. свертываются или желатинизируются. Можно думать, что образующийся комплекс служит «склеивающим» субстратом для изучаемых структур в результате применяемого воздействия.

Таким образом, при воздействии на хориоретинальный комплекс кролика высокочастотной электросварки биологических тканей электрическим током с параметрами: напряжение — 14–16 В, сила тока — до 0,1 А, частота 66 кГц отмечаются минимальные альтеративные изменения структур хориоидеи и сетчатки, проявляющиеся в ультраструктурной патологии элементов хориокапилляров, пигментного эпителия сетчатки и наружных сегментов фоторецепторных клеток, отеком интеррецепторного матрикса. При этом между наружными слоями сетчатки и пигментным эпителием сетчатки образуется «склеивающий» субстрат, состоящий в основном из денатурированных белков.

При воздействии на хориоретинальный комплекс кролика высокочастотной электросварки биологических тканей электрическим током с параметрами: напряжение — 18–20 В, сила тока — до 0,1 А, частота 66 кГц в зоне воздействия определяется межклеточный и внутриклеточный отек изучаемых структур вплоть до наружной пограничной мембраны. Отмечаются более грубые деструктивные и альтеративные изменения ультраструктурных образований сетчатки и хориоидеи.

Проведенное исследование уточняет и подтверждает полученные нами ранее научные данные [6,8] и позволяет рекомендовать использование высокочастотной электросварки биологических тканей (пара-

метры электрического тока: напряжение — 14–16 В, сила тока — 0,1 А, частота 66 кГц) для ретинопексии в ходе трансквитреальных вмешательств калибром инструментов 20 G при наличии стекловидного тела.

Литература

1. Патон Б. Е. Сварка и родственные технологии в медицине //Автомат. сварка. — 2008. — № 11. — С. 13–24.
2. Пат. 2294171 Россия. Способ сварки мягких тканей животных и человека / Б. Е. Патон, В. К. Лебедев, А. В. Лебедев, Ю. А. Масалов, О. Н. Иванова, М. П. Захараш, Ю. А. Фурманов. — Приор. от 19.06.02. — Опубл. 27.02.07; Бюл. № 6.
3. Пат. Украина 77064. Способ сварки биологической ткани. Способ управления (варианты) и устройство для сварки биологической ткани (варианты) / Б. Е. Патон, В. К. Лебедев, А. В. Лебедев, О. Н. Иванова, М. П. Захараш, Ю. А. Фурманов, Ю. А. Масалов. — Приор. от 13.02.2003; Опубл. 15.10.2006.
4. Pat. US 2005/0234447 A1. Bonding of soft biological tissues by passing high frequency electric current therethrough / B. E. Paton, V. K. Lebedev, D. S. Vorona, V. I. Karchemsky, Yu. A. Furmanov, A. V. Lebedev, V. A. Vasilchenko, D. F. Sidorenko, V. P. Iemchenko-Ribko, O. N. Ivanova, A. Y. Furmanov, Y. V. Zhyvodernikov, A. A. Lyashenko, I. M. Savitskaya. — Publ. Date Oct. 20, 2005.
5. Пасечникова Н. В. высокочастотная электросварка тканей заднего отдела глазного яблока (модифицированный генератор ЕК-300М1) с применением оригинального моно- и биполярного инструментария / Пасечникова Н. В., Уманец Н. Н., Артемов А. В. [и др.] // Офтальмол. журн. — 2012. — № 2. — С.45–49.
6. Уманец Н. Н. Сравнение прочности хориоретинального соединения в динамике после воздействия различных режимов высокочастотной электросварки биологических тканей и эндолазерной коагуляции (810 нм) // Офтальмол. журн. — 2012. — № 6. — С. 92–96.
7. Уманец Н. Н. Влияние высокочастотной электросварки биологических тканей (модифицированный генератор ЕК-300М1) на длительность кровотечения из магистральных сосудов сетчатки при моделировании внутриглазного кровотечения у кроликов по сравнению с диатермокоагуляцией // Офтальм. журн. — 2012. — № 5 — С.88–91.
8. Уманец Н. Н. Морфологические изменения хориоретинального комплекса кролика непосредственно после воздействия различных режимов высокочастотной электросварки биологических тканей по сравнению с диодной эндолазерной коагуляцией / Уманец Н. Н., Ульянов В. А. // Офтальм. журн. — 2013. — № 3. — В печати.
9. Говард-Джонс Н. Этический кодекс СММНО по проведению экспериментов с использованием животных / Хроника ВОЗ. — 1985. — Т. 39. — № 3. — С. 3–9.

Поступила 29.04.2013

References

1. Paton BYe. Welding and related technologies in medicine. Avtomaticheskaya svarka. 2008; 11: 13–24. Russian.
2. Paton BYe, Lebedev VK, Lebedev AV, Masalov YuA, Ivanova ON, Zakharash MP, Furmanov YuA. The welding method of the soft tissues of animals and humans. Patent 2294171 Russia. Prior. from 19.06.02. Publ. 27.02.07. Bul. 6.
3. Paton BYe, Lebedev VK, Lebedev AV, Ivanova ON, Zakharash MP, Furmanov YuA, Masalov YuA. Patent Ukraine 77064. The welding method for biological tissue. Control method (variants) and apparatus for welding of biological tissue (variants). Prior. from 13.02.2003. Publ. 15.10.2006.
4. Paton BYe, Lebedev VK, Vorona DS, Karchemsky VI, Furmanov YuA, Lebedev AV, Vasilchenko VA, Sidorenko DF, Iemchenko-Ribko VP, Ivanova ON, Furmanov AY, Zhyvodernikov YV, Lyashenko AA, Savitskaya IM. Pat. US 2005/0234447 A1. Bonding of soft biological tissues by passing high frequency electric current therethrough. Publ. Date Oct. 20, 2005.
5. Pasychnikova NV, Umanets NN, Artemov AV et al. High-frequency electric welding of posterior tissues of the eyeball (the modified generator EC-300M1) using the original mono and bipolar instruments. Ophthalmol Zh. 2012; 2: 45–9. Russian.
6. Umanets NN. Comparing the strength of chorioretinal connections in the dynamics after exposure of different modes of high-frequency electric welding of biological tissue and endolazer coagulation (810 nm). Ophthalmol Zh. 2012; 6: 92–6. Russian.
7. Umanets NN. The influence of high-frequency electric welding of biological tissues (modified generator EC-300M1) for the duration of bleeding of major vessels of the retina in the simulation of intraocular hemorrhage in rabbits compared with diathermocoagulation. Ophthalmol Zh. 2012; 5:88–91. Russian.
8. Umanets NN, Ulyanov VA. Morphological changes in the chorioretinal complex of a rabbit immediately after exposure of different modes of high-frequency electric welding of biological tissues compared with diode endolazer coagulation. Ophthalmol Zh. 2013; 3: 66–70
9. Howard-Jones N. Code of Ethics CIOMS for experiments involving animals. Chronicles of WHO. 1985; 39(3): 3–9.

Received 29.04.2013