

УДК 617.736–02:616.379–008.64–085

Интравитреальное введение ранибизумаба в комбинации с селективной лазерной коагуляцией пигментного эпителия сетчатки в лечении больных кистозным диабетическим макулярным отеком

Н. Н. Уманец, к. м. н., З. А. Розанова, к. м. н., Махер Альзин, аспирант

ГУ «Институт глазных болезней и тканевой терапии им. В. П. Филатова НАМН Украины»

Ключевые слова: кистозный диабетический макулярный отек, ранибизумаб, селективная лазерная коагуляция пигментного эпителия.

Ключові слова: кистозний діабетичний макулярний набряк, ранибізумаб, селективна лазерна коагуляція пігментного епітелію.

Изучена клиническая эффективность сочетания интравитреальных инъекций (ИВ) ранибизумаба с селективной лазерной коагуляцией пигментного эпителия (СЛКПЭ) у больных с кистозным диабетическим макулярным отеком по динамике толщины сетчатки в фовеолярной зоне (ТСФЗ), площади фовеолярной аваскулярной зоны (ФАЗ) и остроте зрения в течение 12 месяцев. В группе 51 больной, 57 глаз, средний возраст — 59,5 (9,1) лет с сахарным диабетом (СД) I типа — 20 пациентов, СД II типа — 31 пациент, со средним уровнем глюкозы крови 9,9 (1,8) ммоль/л, средний стаж СД 15,0 (7,7) лет. Через 1 месяц после ИВ ранибизумаба ТСФЗ достоверно снизилась с (509,5±15,3) мкм до (276±87) мкм, после чего всем пациентам была произведена СЛКПЭ. Через 1 год ТСФЗ составила — (311±12,4) мкм ($p=0,000009$ по критерию Ньюмана-Кейлса), площадь ФАЗ уменьшилась с (1,128±0,038) мм² до (1,037±0,043) мм² ($p=0,000009$), острота зрения повысилась с 0,23±0,02 до 0,33±0,03 ($p=0,00009$). Острота зрения повысилась на 23 глазах (40,3 %), оставалась стабильной на 14 глазах (24,6 %), снизилась на 20 глазах (35,1 %).

Combination of intravitreal injections of ranibizumab and selective laser coagulation of retinal pigment epithelium in the treatment of diabetic cystoid macular edema

N. N. Umanets, Z. A. Rozanova, Maher Alzein

State institution «Filatov Institute of Eye Diseases and Tissue Therapy NAMS of Ukraine»

Key words: cystoid macular edema, ranibizumab, selective laser coagulation of retinal pigment epithelium.

The clinical efficacy of combination of intravitreal ranibizumab (IR) and selective laser coagulation of retinal pigment epithelium in diabetic cystoid macular edema was investigated by macular thickness (MT), foveal avascular zone (FAZ) and best corrected visual acuity (BCVA) during 12 months. There were 51 patient, 57 eyes, mean age — 59,5 (9,1) years with diabetes mellitus type I — 20 patients, type II — 31 patient, mean blood glucose 9,9 (1,8) μM/l, mean diabetes duration — 15,0 (7,7) years. 1 month after IR MT significantly decreased from (509,5±15,3) μm to 276±87 μm and selective laser of retinal pigment epithelium was done to all patients. After 12 months MT was (311±12,4) μm ($p=0,000009$ Newman-Keuls test), FAZ diminished from (1,128±0,038) mm² до (1,037±0,043) mm² ($p=0,000009$), BCVA improved from 0,23±0,02 to 0,33±0,03 ($p=0,00009$). BCVA improved on 23 eyes (40,3 %), stabilized on 14 eyes (24,6) and worsened on 20 eyes (35,1 %).

Введение. В течение последних почти 30 лет золотым стандартом лечения диабетического макулярного отека (ДМО) является пороговая лазерная коагуляция (ЛК) — фокальная или «решетчатая». Ряд авторов в конце 90 годов прошлого века применили микропульсную или селективную ЛК для лечения ДМО, особенностью которой является нанесение множественных коагулятов короткой экспозиции, сфокусированных на апикальной части клеток пигментного эпителия, с минимальным прогреванием окружающих клеточных структур. Микропульсный лазер вызывает повышение тем-

пературы только во время «он» фазы очень маленькой длительности, селективно повреждающей только клетки пигментного эпителия и не оказывающей воздействия на прилегающие фоторецепторы и хориокапилляры. Более того, режим микропульса (on-off) позволяет теплу рассеяться во время «off» фазы, до наступления следующей «он» фазы, в связи с чем микропульсная лазеркоагуляция позволяет избежать таких осложнений пороговой лазерной коагуляции как парацентральная скотома и

© Н. Н. Уманец, З. А. Розанова, Махер Альзин, 2013

сопровождается значительно меньшим процессом рубцевания в зоне коагуляции [3–6,10,15].

Lavinsky D. с соавторами (2011 г.) в проспективном рандомизированном двойном слепом клиническом исследовании сравнили эффективность пороговой ЛК «решетка» по ETDRS с субпороговой микропульсной диодной ЛК длиной волны 810 нм, выполненной с нормальной и высокой плотностью очагов. Субпороговая микропульсная ЛК с высокой плотностью по эффективности была выше, чем «решетчатая» ЛК по ETDRS, а именно, повышения и стабилизации остроты зрения в течение 1 года наблюдения удалось достичь на достоверно большем количестве глаз [9]. Однако эти данные относятся к диффузному или фокальному ДМО. При кистозной форме ДМО, патогенетически и клинически наиболее тяжелой, эффективность селективной или микроимпульсной ЛК пигментного эпителия сетчатки значительно снижается. В работах В. А. Науменко показано, что селективная ЛК пигментного эпителия у больных кистозным ДМО приводила к стабилизации остроты зрения всего в 45 % случаев. Снижение остроты зрения отмечалось в 55 % случаев, что сопровождалось усилением ФАГ-признаков кистозного ДМО в течение 1 года наблюдения, из чего был сделан вывод, что селективная ЛК пигментного эпителия не является эффективным методом лечения кистозного ДМО, следовательно, не показана больным с кистозной формой ДМО [1]. По всей вероятности, это связано с особой тяжестью процесса при кистозном ДМО, более выраженном нарушении гематоретинального барьера, особенно со стороны пигментного эпителия. В ранних работах, посвященных морфологическим исследованиям ДМО, показано, что при кистозных изменениях в макуле происходит генерализованное нарушение проницаемости внутреннего гематоретинального барьера с накоплением жидкости в наружном плексиформном слое и формированием кистозных пространств в Мюллеровских клетках [7,8]. Поскольку именно 164 и 165 изоформы фактора роста эндотелия сосудов (ФРЭС), вырабатываемые клетками пигментного эпителия сетчатки, являются ключевыми медиаторами нарушения гематоретинального барьера [12], применение интравитреальных инъекций антител ФРЭС целесообразно в лечении ДМО, особенно — кистозных его форм.

В литературе последних лет появились результаты проспективных рандомизированных исследований, доказывающих эффективность сочетанного лечения (ранибизумаб + фокальная или «решетчатая» ЛК) диффузного и фокального ДМО [13]. Эффективность селективной ЛК пигментного эпителия сетчатки после интравитреального введения ранибизумаба у больных кистозным ДМО не изучалась.

Цель исследования — изучить целесообразность сочетания интравитреальных инъекций ранибизумаба с селективной ЛК пигментного эпителия у больных с кистозным ДМО.

Материал и методы

В исследование были включены 51 больной (57 глаз), 29 мужчин, 22 женщины, средний возраст — 59,5(9,1) лет. Сахарный диабет (СД) I типа — 20 пациентов, СД II типа — 31 пациент, из них 10 больных получали инсулин. У пациентов исследуемой группы средний уровень глюкозы крови составил 9,9 (1,8) ммоль/л (5,7 ммоль/л, макс. — 12,0 ммоль/л). Стаж СД колебался от 3 до 39 лет, у пациентов СД I типа — в среднем 16,3 (8,8) лет, у пациентов с СД II типа — в среднем 14,2 (7,0) лет. Средний стаж СД по группе составил 15,0 (7,7) лет.

Всем пациентам перед началом лечения и во время последующих визитов: через 1, 3, 6 месяцев и 1 год, проводились визометрия, тонометрия, рефрактометрия, биомикроскопия, непрямая офтальмоскопия бинокулярным офтальмоскопом и с контактной линзой Meinstet, а также измерение толщины сетчатки в фовеолярной зоне (ТСФЗ) на аппарате STRATUS OCT и флуоресцентная ангиография (ФАГ). В дальнейшем цифровые снимки ФАГ (артериовенозная фаза) обрабатывались с помощью программы Photo M, и измерялась площадь фовеолярной аваскулярной зоны (ФАЗ).

Ранибизумаб вводился интравитреально в дозе 0,5 мг через pars plana цилиарного тела иглой 29G после эпibuльбарной анестезии 0,5 % раствором алкаина и санации конъюнктивальной полости 5 % раствором повидон-йодида под офтальмоскопическим контролем положения иглы в стекловидном теле. Через месяц после инъекции проводилась селективная лазерная коагуляция пигментного эпителия сетчатки с использованием Nd:YAG лазера (532 нм), с нанесением в одной точке серии множественных коагулятов с длительностью импульса 0,01 с, скважностью 0,01 с, мощностью от 0,03 до 0,08 Вт. (На методику комбинированного лечения, состоящего из сочетания интравитреального введения ранибизумаба с селективной ЛК пигментного эпителия в сроки 2 недели — 1 месяц после инъекции получен патент Украины № 71425 от 10.07.2012г., Бюл.№ 13.) В дальнейшем (через 3–6 месяцев), при необходимости проводились повторные интравитреальные введения ранибизумаба в дозе 0,5 мг. Показаниями к проведению повторных интравитреальных инъекций было увеличение ТСФЗ и снижение остроты зрения.

Критерии эффективности лечения — повышение или стабилизация остроты зрения по таблице В. Е. Шевалева, уменьшение ТСФЗ и ФАЗ. Кроме того анализировалось количество повторных инъекций ранибизумаба на протяжении 1 года наблюдения.

Статистическая обработка проводилась при помощи пакета STATISTICA-9. Данные представлены в виде средних значений и, в скобках, среднеквадратичного отклонения.

Результаты и их обсуждение

Кистозный ДМО развивался на фоне непролиферативной стадии ДРП на 44 глазах (77,2 %), препролиферативной — 6 глазах (10,5 %), пролиферативной стадии ДРП на 7 глазах (12,3 %). На 38 глазах (66,7 %) ранее не проводилось лазерного лечения,

на 16 глазах (28,1 %) ранее была проведена панретинальная ЛК. Исходная острота зрения составила в среднем 0,23(0,27), распределение глаз по исходной остроте зрения представлено на рис 1.

Как видно из рис. 1, исходная острота зрения 0,2 и была в 68 % случаев. Низкая острота зрения

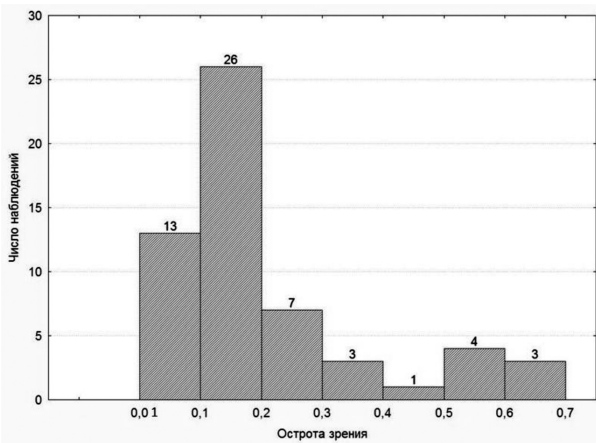


Рис. 1. Распределение глаз по исходной остроте зрения.

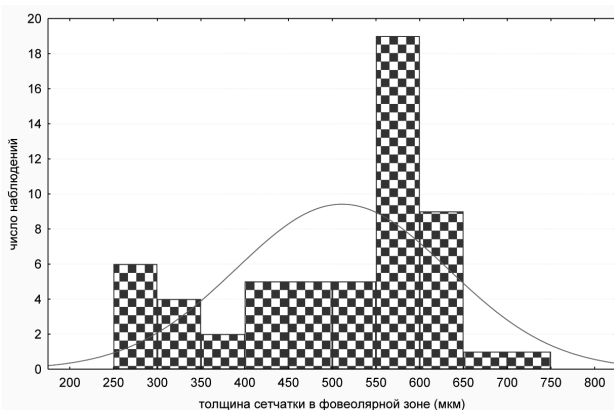


Рис. 2. Распределение глаз по исходной толщине сетчатки в фовеолярной зоне

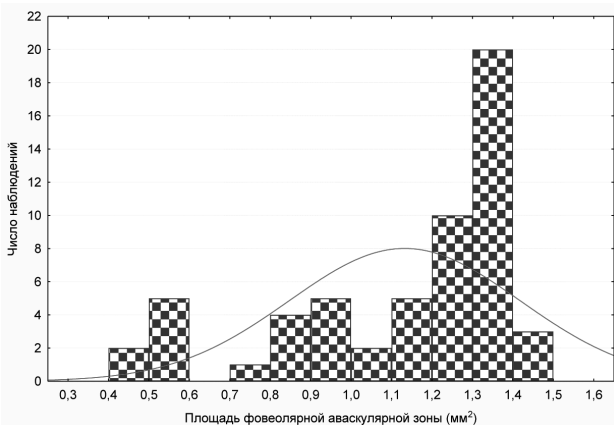


Рис. 3. Распределение глаз по исходной площади фовеолярной аваскулярной зоны.

соответствовала исходной средней ТСФЗ — 509,5 (120,8) мкм и средней площади ФАЗ — 1,128 (0,284) мм², распределение показателей по группе представлено на рис. 2 и рис. 3. Как видно из рис. 2, ТСФЗ 600 мкм и выше наблюдалась в 51,4 % случаев. Что касается площади ФАЗ — в 57,9 % случаев она составляла от 1,3 до 1,5 мм². Столь большая площадь аваскулярной зоны свидетельствует о выраженных кистозных изменениях в фовеолярной зоне сетчатки.

Наиболее выраженное снижение ТСФЗ достигнуто через 1 месяц после интравитреальной инъекции — (276±87) мкм (p=0,00022), положительный анатомический эффект сохранялся в сроки 3 месяца — (271±9,0) мкм (p=0,000017) и 6 месяцев — (274±10,0) мкм (p=0,000008), только к 1 году наблюдения ТСФЗ несколько увеличилась — (311±12,4) мкм (p=0,000009), однако сохранялась достоверно ниже исходного уровня (по критерию Ньюмана-Кейлса по сравнению с исходной ТСФЗ). Динамика ТСФЗ в период наблюдения представлена на рис. 4.

Эти данные согласуются с результатами рандомизированного исследования RESTORE [11]. В группе сочетанного лечения интравитреальными инъекциями ранибизумаба с пороговой ЛК фокальной или «решетчатой» в течение года наблюдения получено достоверное снижение ТСФЗ в среднем на 128 мкм, тогда как в группе лечения интравитреальными инъекциями ранибазумаба в качестве монотерапии — на 118 мкм. В нашей группе больных степень уменьшения ТСФЗ составила в среднем 198,5 мкм, что связано с исходно высокими значениями данного показателя.

Учитывая факт максимального снижения ТСФЗ через месяц после введения ранибизумаба, всем больным в этот срок была произведена селективная лазерная коагуляция пигментного эпителия сетчатки.

В соответствии со снижением ТСФЗ уменьшалась и площадь ФАЗ, т.к. известно, что площадь ФАЗ при кистозном ДМО увеличивается вследствие сдавления перифовеолярных капилляров кистозными

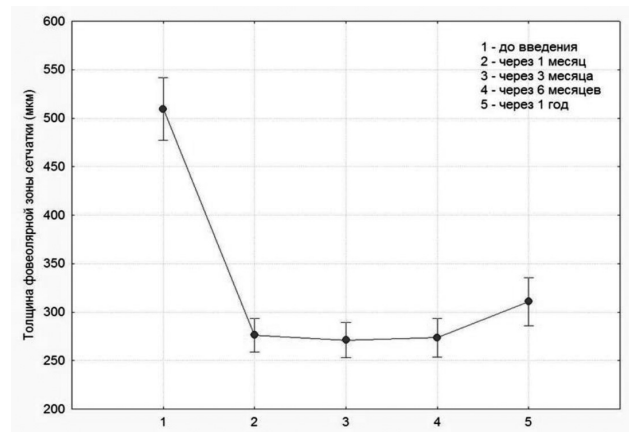


Рис. 4. Динамика средних значений ТСФЗ до введения ранибизумаба 0,5 мг и в различные сроки после введения.

пространствами сетчатки. Через месяц после интравитреальной инъекции ранибазумаба (0,5 мг) площадь ФАЗ снизилась до $(0,944 \pm 0,031)$ мм² ($p=0,00008$), через три месяца площадь ФАЗ составляла $(0,933 \pm 0,030)$ мм² ($p=0,00017$), через шесть месяцев — $(1,037 \pm 0,043)$ мм² ($p=0,000023$), через 1 год — $(1,037 \pm 0,043)$ мм² ($p=0,0009$) (по критерию Ньюмана-Кейлса по сравнению с исходной площадью ФАЗ). Динамика представлена на рис. 5.

Положительная динамика морфологических изменений после интравитреального введения ранибизумаба с последующей селективной ЛК пигментного эпителия сетчатки соответствующим образом отразилась и на функциональных результатах. Средняя острота зрения через 1 месяц после начала лечения повысилась до $0,43 \pm 0,02$ ($p=0,00022$), через три месяца — до $0,45 \pm 0,02$ ($p=0,00017$), через шесть месяцев составила $0,45 \pm 0,002$ ($p=0,00008$) и начала снижаться до $0,33 \pm 0,03$ ($p=0,00009$) (по критерию Ньюмана-Кейлса по сравнению с исходной) лишь через год после начала лечения (рис. 6).

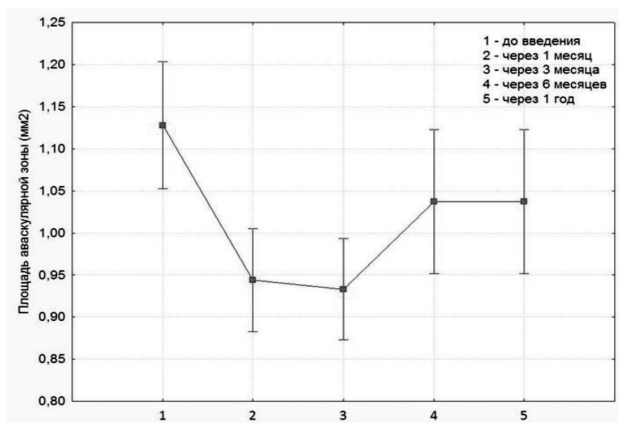


Рис. 5. Динамика средних значений площади ФАЗ до введения ранибизумаба 0,5 мг и в различные сроки после введения.

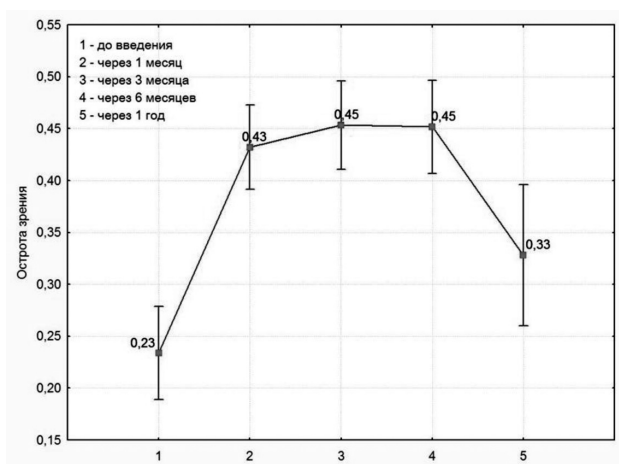


Рис. 6. Динамика средних значений остроты зрения до введения ранибизумаба 0,5 мг и в различные сроки после введения.

Всего по группе через 1 год после начала лечения острота зрения повысилась на 23 глазах (40,3 %), оставалась стабильной на 14 глазах (24,6 %), снизилась на 20 глазах (35,1 %), то есть положительного результата удалось добиться в 64,9 % случаев.

Наши данные согласуются с данными проспективных рандомизированных исследований RISE и RIDE, в которых удалось добиться повышения ОЗ у больных диффузным ДМО после интравитреального введения ранибизумаба в дозировке 0,3 и 0,5 мг в 33,6 % и 45,7 % случаев соответственно в сроки 2 года. [13].

В нашем предыдущем сообщении были опубликованы результаты лечения кистозного ДМО интравитреальными инъекциями ранибизумаба (0,5 мг) в качестве монотерапии [2]. Через год после начала лечения средняя острота зрения с исходной $0,24 \pm 0,04$ достоверно повысилась до $0,3 \pm 0,26$ ($p=0,035$). Стабилизации и повышения остроты зрения удалось достичь в 63,4 % случаев, при этом на 28 глазах (68,3 %) пришлось дважды повторять интравитреальное введение ранибизумаба, в то время как сочетание интравитреальных инъекций ранибизумаба с селективной ЛК пигментного эпителия позволило значительно снизить частоту повторных инъекций. Так, в сроке три месяца повторная интравитреальная инъекция ранибизумаба понадобилась на 7 глазах (12,3 %), в сроке шесть месяцев на 2 глазах (3,5 %). В целом за год наблюдения повторная инъекция ранибизумаба была необходима на 9 глазах (15,8 %).

По нашему мнению, данная комбинация лечебных воздействий, а именно, интравитреальное введение ранибизумаба (0,5 мг) первым этапом с последующей селективной ЛК пигментного эпителия сетчатки в сроки 1 месяц после инъекции, когда ТСФЗ наименьшая, усиливают эффект воздействия друг друга, что и позволяет уменьшить количество интравитреальных инъекций для достижения положительного результата.

Всего до настоящего времени в мире проведено четыре больших рандомизированных клинических исследования по сравнению эффективности лечения больных ДМО интравитреальными инъекциями ранибизумаба в качестве монотерапии и в сочетании с лазерной коагуляцией [14]. Анализ результатов всех клинических испытаний показал, что интравитреальное введение ранибизумаба и его комбинация с панмакулярной ЛК «решетка» по эффективности практически не различаются, однако данные методы более эффективны, чем самостоятельная пороговая ЛК «решетка». Нами получены аналогичные результаты, однако сочетание ранибизумаба с селективной ЛК пигментного эпителия более предпочтительно. Такой подход позволил достичь положительного результата лечения в 70 % случаев и сократить количество инъекций ранибизумаба (повторное введение выполнено в 15,8 % случаев).

Выводы

1. Интравитреальное введение ранибизумаба в дозе 0,5 мг приводит к уменьшению толщины сетчатки в фовеальной зоне в среднем до 276 мкм через 1 месяц, что создает условия для проведения селективной лазеркоагуляции пигментного эпителия сетчатки у больных с кистозным диабетическим макулярным отеком.

2. Повторные инъекции ранибизумаба (0,5 мг) после селективной лазерной коагуляции пигментного эпителия сетчатки понадобились в 15,8 % случаев.

3. Сочетание интравитреального введения ранибизумаба (0,5 мг) с последующей селективной лазеркоагуляцией пигментного эпителия сетчатки через 1 месяц после инъекции является эффективным методом лечения больных кистозным ДМО на протяжении 1 года наблюдения, что заключается в повышении и стабилизации ОЗ в 65 % случаев, уменьшении толщины сетчатки в фовеолярной аваскулярной зоне в среднем на 198,5 мкм, уменьшении ФАЗ в среднем на 0,091 мм².

Литература

1. **Науменко В. А.** Эффективность нового метода диагностики и лазерного лечения отечных форм диабетической макулопатии [Текст] : дис....канд.мед.наук: 14.01.18 : защищ. 25.05.04 / Науменко Владимир Александрович. — О., 2004. — 131 с.
2. **Уманец Н. Н.** Интравитреальное введение ранибизумаба как метод лечения кистозного диабетического макулярного отека / Н. Н. Уманец, З. А. Розанова, Махер Альзин // Офтальмол. журн. — № 2. — С. (в печати)
3. **Berger J. W.** Thermal modelling of micropulsed diode laser retinal photocoagulation [Текст] / J. W. Berger // Lasers in Surgery and Medicine. — 1997. — № 20. — P. 409–415.
4. **Bhagat N.** Diode subthreshold laser for DME: Researchers are assessing this laser option as an alternative to photocoagulation for diabetic macular edema [Текст] / N. Bhagat, M. A. Zarbin // Rev. Ophthalmol. — 2002. — № 9. — P.83–89.
5. **Bhagat N.** Use of diode subthreshold Micropulse laser for treating Diabetic Macular edema [Текст] / N. Bhagat, M. A. Zarbin // Contemporary Ophthalmology. — 2004. — № 3 (13). — P.1–10.
6. **Boulton M. E.** Changes in growth factor expression in pig eyes following scatter laser photocoagulation [Текст] / M. E. Boulton, M. Xiao, A. Khaliq // Invest. Ophthalmol. Vis. Sci. — 1995. — № 36 (Suppl). — P. 95.
7. **Bresnik G. H.** Diabetic maculopathy; a critical review highlighting diffuse macular edema [Текст] / G. H. Bresnik // Ophthalmology. — 1983. — № 90. — P.1301–1317.
8. **Kearns M.** Excessive permeability in diabetic maculopathy [Текст] / M. Kearns, A. M. Hamilton, E. M. Kohner // Br. J. Ophthalmol. — 1979. — № 63. — P. 489–497.
9. **Lavinsky D.** Randomized clinical trial evaluating mETDRS versus normal or high-density micropulse photocoagulation for diabetic macular edema [Текст] / D. Lavinsky, J. A. Cardillo, L. A. Melo [et al.] // Invest. Ophthalmol. Vis. Sci. — 2011. — V.52. — № 7. — P.4314–4323.
10. **Matsumoto M.** Increased production of transforming growth factor - γ 2 from cultured human retinal pigment epithelial cells by photocoagulation [Текст] / M. Matsumoto, N. Yoshimura, Y. Honda // Invest. Ophthalmol. Vis. Sci. — 1994. — № 35. — P.4645–4652.
11. **Mitchell P.** The RESTORE Study Ranibizumab Monotherapy or Combined with Laser versus Laser Monotherapy for Diabetic Macular Edema [Текст] / P. Mitchell, F. Bandello, U. Schmidt-Erfurth [et al.] // Ophthalmology. — 2011. — № 118. — P.615– 625.
12. **Murata T.** Vascular endothelial growth factor plays a role in hyperpermeability of diabetic retinal vessels [Текст] / T. Murata, T. Ishibashi, A. Khalil, [et al.] Ophthalmic Res. — 1995. — № 27. — P. 48–52.
13. **Nguyen Q. D.** Ranibizumab for diabetic macular edema: results from 2 phase III randomized trials: RISE and RIDE [Текст] / Q. D. Nguyen, D. M. Brown, D. M. Marcus, [et al.] RISE and RIDE Research Group // Ophthalmology. — 2012. — V.119. — № 4. — P. 789–801.
14. **Wang H.** Intravitreal ranibizumab (lucentis) for the treatment of diabetic macular edema: a systematic review and meta-analysis of randomized clinical control trials [Текст] / H. Wang, X. Sun, K. Liu, [et al.] // Curr Eye Res. — 2012. — V. 37. — № 8. — P. 661–670.
15. **Yoshimura N.** Photocoagulated human retinal pigment epithelial cells produce an inhibitor of vascular endothelial cell proliferation [Текст] / N. Yoshimura, M. Matsumoto, H. Shimizu [et al.] // Invest. Ophthalmol. Vis. Sci. — 1995. — № 36. — P.1686–1691.

Поступила 1.04.2013