

УДК 617.741–004.1–001.4–053.2–089.28–036.8

СЛУЧАЙ УСПЕШНОГО ПРИМЕНЕНИЯ МУЛЬТИФОКАЛЬНОЙ ИНТРАОКУЛЯРНОЙ ЛИНЗЫ RESTOR ПРИ ОСЛОЖНЕННОЙ ТРАВМАТИЧЕСКОЙ КАТАРАКТЕ В ДЕТСКОМ ВОЗРАСТЕ

Н. Ф. Боброва, проф., д. мед. н., **А. Н. Дембовецкая**, к. мед. н.,

И. М. Левицкий, м. н. с.

ГУ Институт глазных болезней и тканевой терапии им. В. П. Филатова НАМН Украины

Представлено описание и анализ клинического случая успешного применения мультифокальной ИОЛ у ребенка с относительными противопоказаниями: исходом контузии глаза, травматической катарактой с уплотнением передней капсулы, мидриазом, наличием косоглазия и глубокой амблиопии. Описаны особенности оперативного вмешательства, последующих курсов стимулирующего лечения, представлена динамика остроты зрения и рефракции псевдофакичного глаза ребенка с мультифокальной ИОЛ Restor.

Ключевые слова: мультифокальная ИОЛ, травматическая катаракта, детский возраст.

Ключові слова: мультифокальна ІОЛ, травматична катаракта, дитячий вік.

Введение. Новейшими требованиями к катарактальной хирургии являются обеспечение высокой остроты зрения не только для дали, но и для близкого расстояния без использования дополнительной очковой коррекции.

Мультифокальные интраокулярные линзы (МИОЛ) позволяют достичь так называемого «псевдоакомодационного» эффекта благодаря наличию переходных зон в оптической части, обеспечивая пациентам комфортное зрение на дальнее и близкое расстояние до рассматриваемого объекта при различных условиях освещения [1,5].

Показаниями к имплантации мультифокальных линз является высокая прогнозируемая острота зрения, отсутствие фотофобий нейросенсорного характера, нарушений поведенческих реакций, высокие интеллектуальные способности, желание получить высокую остроту зрения без применения очковой коррекции, а также отсутствие анатомических противопоказаний. К последним относят следующую патологию переднего и заднего отделов глаза: перенесенные травмы, травматическую катаракту, рубцы и помутнения роговицы, псевдоэксфолиативный синдром с выраженным нарушением диафрагмальной функции зрачка, аметропию высоких степеней, патологию связочного аппарата и капсул хрусталика, зрелую и перезрелую катаракты, пожилой возраст больных, а также сопутствующую макулярную патологию и другие возрастные изменения организма [2].

При принятии решения об имплантации МИОЛ анализируются не только анатомо-физиологические, но и психологические факторы.

К анатомо-физиологическим особенностям относят кроме высокой прогнозируемой остроты зрения (от 0,8 и выше), ширину зрачка от 2,5 до 3,5 мм, сохранную диафрагмальную функцию зрачка, отсутствие фотофобий нейросенсорного характера. К психическим факторам относят, прежде всего, наличие сохранного интеллекта.

Все перечисленное является суммирующими критериями применения МИОЛ в катарактальной хирургии у взрослого населения.

В педиатрической практике опыт применения данного типа линз крайне ограничен. В литературе представлены единичные сообщения о применении МИОЛ в детском возрасте. Так, опрос членов Американской ассоциации детских офтальмологов показал, что лишь 30,5 % врачей считают целесообразным имплантацию мультифокальных интраокулярных линз у детей [9].

Имплантация мультифокальных интраокулярных линз у детей вероятно является перспективным направлением, однако в настоящее время имеется множество нерешенных вопросов. Одним из них является возможность использования данного типа линз у детей с незавершенным рефрактогенезом, а также перенесших травму.

Целью нашего сообщения является описание и анализ успешного применения МИОЛ у ребенка с относительными анатомическими противопоказаниями: исход контузии глаза, травматическая катаракта и мидриаз, наличие косоглазия и глубокой амблиопии.

© Н. Ф. Боброва, А. Н. Дембовецкая, И. М. Левицкий, 2013

Пациент М., 11 лет, госпитализирован в Украинский центр детской офтальмологии по поводу осложненной полной травматической катаракты с петрификацией передней капсулы, травматическим мидриазом в исходе контузии, с множественными надрывами сфинктера зрачка, дистрофией радужной оболочки, расходящимся косоглазием, глубокой амблиопией.

Тупую травму левого глаза получил 3 года назад в восьмилетнем возрасте во время катания на скейте, после чего зрение травмированного глаза резко снизилось. Лечился консервативно по месту жительства по поводу гифемы, гемифальма, травматического мидриаза, отека макулы. Острота зрения постепенно снизилась до правильной светопроекции в связи с помутнением хрусталика и развитием травматической катаракты.

При поступлении в стационар отмечена девиация травмированного глаза кнаружи на 15°, роговица прозрачна, передняя камера средней глубины, влага прозрачна, множественные надрывы сфинктера зрачка, диаметр зрачка составляет 5–6 мм, локальное парацентральное уплотнение передней капсулы хрусталика с неравномерным помутнением в слоях, слабый рефлекс с глазного дна. ВГД пальпаторно в норме, острота зрения — правильная светопроекция. По данным УЗ сканирования — отсутствие изменений в заднем отделе глаза, ПЗО — 23,45 мм, электрическая чувствительность по фосфену 72 мкА, лабильность 33 Гц. Парный глаз здоров, острота зрения — 1,2, ПЗО — 23,51 мм, порог электрической чувствительности по фосфену — 62 мкА, лабильность — 40 Гц.

Учитывая нормальные показатели электрофизиологического и ультразвукового исследований глаза, а также состояние родителей пациента, отказавшихся от монофокальной ИОЛ, было принято решение об имплантации МИОЛ.

Расчетная сила ИОЛ для получения эметропии или гиперметропии +1,0 Дптр составила 21,05 D. Расчет ИОЛ для здорового глаза — 20,8 D.

27.03.2007 произведена операция: факоаспирация осложненной полурассосавшейся травматической катаракты с задней капсулэктомией, синехиотомия, частичная «сухая» передняя витрэктомия, внутрикапсулярная имплантация ИОЛ AcrySof SN60D3 +21.0D.

Особенности операции: формирование переднего капсулорексиса осуществлялось с помощью микроножниц и пинцета по оригинальной методике (патент Украины № 45103, от 26.10.2009), в связи с имеющимся фиброзным перерождением передней капсулы хрусталика. В результате удалось получить капсулорексис достаточно правильной круглой формы диаметром 5 мм. Из-за травматической патологии задней капсулы в оптической зоне в виде полосы неправильной формы, делающей невозможным осуществление заднего капсулорексиса традиционным способом, алгоритм проведения операции был изменен (патент Украины № 58452А, от 15.07.2003): вначале в сформированный капсульный мешок была имплантирована МИОЛ Restor +4,0D, после чего вскрытие задней капсулы производилось по разработанной оригинальной методике с одновременной «сухой» витрэктомией под оптикой ИОЛ (стекловидное тело было патологически изменено со следами гемифальма). Травматический мидриаз не ушивался для сохранения остаточной диафрагмальной функции зрачка.

Послеоперационный период протекал без особенностей. При выписке острота зрения с диафрагмой повысилась до 0,14. В последующем проводились повторные курсы

стимулирующего лечения. В отдаленном периоде наблюдения исследовалась динамика остроты зрения для дали и для близи и данные рефракции (табл. 1).

Таблица 1

Динамика остроты зрения и рефракции псевдофакичного глаза ребенка М. с МИОЛ Restor +4.0 D.

Сроки наблюдения после операции	Острота зрения для дали	Острота зрения для близи	Рефракция
1 день	0,06	Не читает	Не исследовалось
10 дней	0,14	Не читает	Не исследовалось
3 месяца	0,5	шрифт № 9	Hm 3.0
6 месяцев	0,7	шрифт № 8	Hm 2.0
12 месяцев	0,6	шрифт № 10	Hm 1.5
24 месяца	0,85	шрифт № 8	Hm 1.0
36 месяцев	1,0	шрифт № 5	Em
60 месяцев	1,0	шрифт № 7	Em

Через 36 месяцев после оперативного вмешательства, а также в результате проведенного стимулирующего лечения, острота зрения оперированного глаза составила 0,85, с диафрагмой — 1,0, чтение шрифта № 5 возможно без использования диафрагмы. Острота зрения парного глаза также составила 0,85, с коррекцией — 1,0 Дптр. — 1,0. Бинокулярное зрение у пациента отмечено на 3 метрах, что субъективно удовлетворяет его по качеству зрения, позволяет обходиться без дополнительной очковой коррекции как для дали, так и вблизи, особенно в условиях хорошего освещения (рис. 1). Через 60 месяцев после операции острота зрения для дали продолжала оставаться равной 1,0 уже без использования диафрагмы.

Таким образом, использование МИОЛ у данного ребенка, перенесшего травму глаза с формированием умеренного мидриаза, дало высокие визуальные результаты.

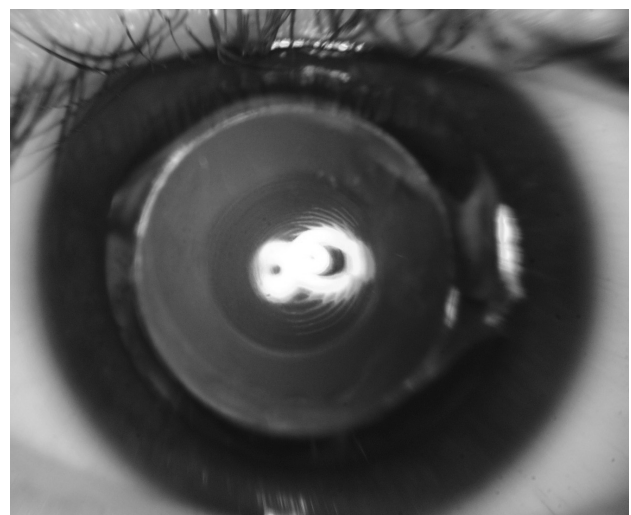


Рис. 1. Правый глаз ребенка М., через 5 лет после имплантации ИОЛ AcrySof SN60D3, ИОЛ центрирована относительно оптической оси, четко видны концентрические дифракционные кольца на ИОЛ, передний и задний капсулорексисы, просвет последнего свободен, вторичная катаракта отсутствует. Острота зрения для дали — 1,0, для близи — шрифт № 7 без коррекции.

ОБСУЖДЕНИЕ ПОЛУЧЕННЫХ РЕЗУЛЬТАТОВ. Применение МИОЛ в педиатрической практике является, несомненно, перспективным направлением, учитывая прежде всего нейрофизиологические аспекты: прогрессивно развивающиеся у детей интеллект и поведенческие реакции.

Подтверждением тому являются успешные результаты хирургии, представленные Jacobi PC et al. у 35 детей в возрасте от 2 до 14 лет. При этом у пациентов с МИОЛ острота зрения для дали и для близи была достоверно выше, чем у детей с имплантацией монофокальных линз [6]. Схожие результаты получили Cristybal JA et al. у 5 детей в возрасте от 4 до 6 лет. Авторами было отмечено отсутствие ореолов и бликов в течение 21 месяца наблюдений [7].

В нашем случае успех хирургии был обеспечен оптимальными технологическими приемами выполнения операции: проведением центрально расположенного переднего капсулорексиса диаметром 5,0 мм и заднего — диаметром 3,0 мм, позиционирование линзы в капсульном мешке относительно центра зрачка, отсутствие вмешательства на травмированной радужке с целью сохранения ее остаточной диафрагмальной функции.

Полученные нами результаты позволяют сделать заключение о возможности расширения показаний для имплантации МИОЛ в детском и подростковом возрасте, несмотря на осложненный характер патологии переднего отдела глаза при монокулярном поражении, наблюдающемся у данного контингента пациентов, в основном — в случаях травматического поражения. Наличие здорового парного глаза, имеющего хорошее зрение для всех дистанций, возможно, стимулирует работу псевдофакичного глаза при восстановлении прозрачности зрительной оси и рефракции. Несомненно, необходимо проводить дальнейшие исследования для изучения высоких адаптационных механизмов псевдофакичного глаза в детском возрасте. Следует обратить внимание на настойчивость родителей ребенка и врачей в проведении регулярного стимулирующего лечения, что проявилось в постепенном

повышении остроты зрения с окончательным достижением высоких показателей как для дали, так и для близи. Динамика изменения рефракции объясняется дальнейшим ростом глаза и продолжающимся рефрактогенезом. Вместе с тем, следует подчеркнуть, что дополнительной коррекцией ребенок не пользовался ни в какие сроки наблюдения.

ЛИТЕРАТУРА

1. Балашевич Л. И., Баранов И. Я., Переведенцева Л. А. Факоэмульсификация катаракты — 10 летний опыт. // Офтальмохирургия. — 2005. — № 3. — С.45–51.
2. Морозова Т. А. Интраокулярная коррекция афакии мультифокальной линзой с градиентной оптикой. Клинико-теоретическое исследование: Автореф... дис. канд. мед. наук. — Москва, 2006. — 26 с.
3. Патент № 45103. Спосіб розкриття передньої капсули кришталика при вроджених і набутих її змінах // Боброва Н. Ф., Дембовецкая А. Н. Кузьмина Н. Б. Інститут очних хвороб і тканинної терапії ім. В. П. Філатова АМН України. Опубл. 26.10.2009.
4. Патент № 58452А. Спосіб екстракції катаракти та імплантації ІОЛ у дітей та при помутніннях задньої капсули у дорослих. // Боброва Н. Ф., Жеков А. К. Інститут очних хвороб і тканинної терапії ім. В. П. Філатова АМН України. Опубл. 15.07.2003.
5. Тахчиди Х. П., Малюгин Б. Э., Морозова Т. А. Мультифокальные ИОЛ: патентный поиск и классификация // Новое в офтальмологии. — 2004. — № 4. — С.31–39.
6. Cristybal JA, Remyn L, Del Buey MÁ. Multifocal intraocular lenses for unilateral cataract in children. // J Cataract Refract Surg. 2010 Dec; 36(12):2035–40. Epub 2010 Oct 16.
7. Edward M. Wilson Eye growth in the second decade of life: implications for the implantation of a multifocal intraocular lens // Trans Am Ophthalmol Soc 2009; 107:120–126
8. Jacobi PC, Dietlein TS, Jacobi FK. Scleral fixation of secondary foldable multifocal intraocular lens implants in children and young adults. // Ophthalmology. 2002 Dec;109(12):2315–24.
9. Jacobi PC, Dietlein TS, Konen W. Multifocal intraocular lens implantation in pediatric cataract surgery. // Ophthalmology. 2001 Aug; 108(8):1375–80.

Поступила 02.01.2013.

