УДК 617.7–007.681–089:611.844.9

ЕФЕКТИВНІСТЬ ОПЕРАЦІЇ ВИДАЛЕННЯ ТРАБЕКУЛИ ЧЕРЕЗ КУТ ПЕРЕДНЬОЇ КАМЕРИ ПРИ ПЕРВИННІЙ ВІДКРИТОКУТОВІЙ ГЛАУКОМІ

І. Я. Новицький, д. мед. н., проф., **М. І. Новицький**, пошукач

Львівський національний медичний університет ім. Данила Галицького, кафедра офтальмології ФПДО

Среди наблюдавшихся 22 больных (24 глаза) с открытоугольной глаукомой среднее значение внутриглазного давления (ВГД) составило (26,5±2,1) мм рт.ст. при максимальной гипотензивной терапии. Коэффициент легкости оттока составил 0,12±0,01. Всем больным была проведена разработанная авторами операция — дозированная эндотрабекулоэктомия. Через 7 дней после операции ВГД достоверно (p<0,001) снизилось на (7,9±0,6) мм рт.ст. и составило, в среднем, (18,5±1,2) мм рт.ст. без использования медикаментов. Коэффициент легкости оттока достоверно увеличился и составил 0,39±0,02. Результаты были стабильными на протяжении всего времени наблюдения — до 24 месяцев после операции.

Дозированная эндотрабекулоэктомия приводит к достоверному и стабильному снижению ВГД и к улучшению оттока влаги передней камеры.

Ключові слова: відкритокутова глаукома, внутрішньоочний тиск, коефіцієнт легкості відтоку, ендотрабекулоектомія.

Ключевые слова: открытоугольная глаукома, внутриглазное давление, коэффициент легкости оттока, эндотрабекулоэктомия.

Вступ. Досягнення цільового внутрішньоочного тиску (ВОТ) є основним з напрямків лікування глаукоми. У разі неефективності консервативних засобів методом вибору нормалізації ВОТ стає хірургія.

Основними напрямками розвитку хірургії глауком останнього часу є непроникаючі операції (глибока склеректомія та ін.), операції на шлемовому каналі (віскоканалостомія та ін.), застосування імплантів з метою дренування вологи, операції на куті передньої камери [3–5, 7, 12, 14].

Історія операцій на куті передньої камери починається з операції гоніотомії, розробленої Барканом у 1836 році [2]. Операція відрізняється високою ефективністю (біля 80 %) при природженій глаукомі. Як не дивно, до ідеї хірургічного втручання, скерованого на трабекулу через кут передньої камери, повернулися лише через багато років. Одною з таких спроб була операція видалення трабекули через кут передньої камери з допомогою інструмента, який нагадує ложку для видалення халязіона («кюретаж» трабекули) [6]. Операція не знайшла дальшого розвитку в зв'язку з певною травматичністю.

Mincler D. S. et al. (2005) [9] розробили операцію «трабектомію» — видалення трабекули з боку передньої камери з використанням приладу, який забезпечує іригацію, аспірацію, електрокоагуляцію трабекули та її механічне видалення. При цьому за думкою розробників іригація дозволяє уникати теплового пошкодження тканин. Використовується мікроелектрохірургічний наконечник діаметром 19-gauge. Кінчик робочої частини заводять в шлемів канал як провідник і захист від електрокоагуляції. Видаляється 30–90 градусів трабекули. Вивчення ефективності трабектомії та можливостей її застосування триває [4,13].

Виходячи з вищесказаного, розробка нових малоінвазивних, безпечних і ефективних операцій при відкритокутовій глаукомі залишається актуальним питанням офтальмології.

Мета. Розробити нову малоінвазивну техніку трабекулоектомії. Вивчити ефективність розробленої операції при відкритокутовій глаукомі, її вплив на рівень ВОТ та показники відтоку вологи передньої камери.

МАТЕРІАЛ ТА МЕТОДИ. Дослідження проведено на 22 хворих (24 ока) з некомпенсованою відкритокутовою глаукомою.

Показання до операції: відкритий кут передньої камери, некомпенсований ВОТ на максимально переносимій медикаментозній терапії. Протипоказання: помутніння або набряк рогівки, неоваскуляризація райдужки і кута передньої камери, гоніосинехії, вузький кут передньої камери.

Вік хворих коливався від 47 до 79 років, в середньому (66,3±2,2) роки. Серед них чоловіків було 12, жінок — 10.

Проводилися візометрія, офтальмоскопія, біомікроскопія, гоніоскопія, тонометрія і тонографія, статична периметрія та оптична когерентна томографія (ОКТ) диску зорового нерва та товщини шару нервових волокон сітківки.

ВОТ при надходженні в середньому дорівнював (26,5±2,1) мм рт.ст. при застосуванні максимальної місцевої гіпотензивної терапії. Коефіцієнт легкості відтоку становив 0,12±0,01.

Усім хворим проведена розроблена нами операція «Дозована ендотрабекулоектомія» (заявка № u201106383, позитивне рішення на видачу патенту від 03.10.2011р.).

© І. Я. Новицький, М. І. Новицький, 2012

Техніка операції ендотрабекулоектомії. **Після обробки операційного поля та епібульбарної анестезії проводять два лімбальні парацентези шириною 1,2 мм. В передню камеру вводять 1 % розчин лідокаїну (інтракамеральна анестезія). Передню камеру поглиблюють і заповнюють віскоеластиком. Через один з парацентезів в передню камеру заводять спеціально розроблений пінцет. Під гоніоскопічним контролем з використанням хірургічного гоніоскопу Swan Jacobs спеціально розробленим пінцетом захоплюють трабекулу з боку передньої камери і видаляють її в запланованих межах (рис. 1). Для видалення трабекули з протилежної сторони пінцет вводять через другий парацентез. Після цього віскоеластик вимивають шляхом аспірації-іригації та проводять гідроадаптацію парацентезів.**

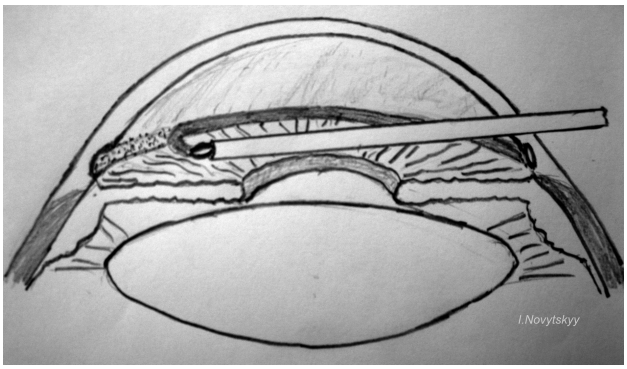

Рис. 1. Схема операції ендотрабекулоектомії

В післяопераційному періоді призначали інстиляції антибіотиків протягом 7 днів і кортикостероїдів протягом одного місяця.

Термін спостереження до 24 місяців після операції.

РЕЗУЛЬТАТИ. При видаленні трабекули з допомогою пінцета стає видимою біла полоска зовнішньої стінки шлемового каналу. Після захоплення пінцетом трабекула порівняно легко відокремлюється від склеральної шпори і переднього пограничного кільця Швальбе. Далі трабекулу можна захопити пінцетом в передній камері і видаляти в запланованих межах. В 4 випадках з 24 під час видалення трабекули спостерігалася незначна сангвінація з судин кореня райдужки, яка не перешкоджала дальшому проведенню операції. Після аспірації-іригації віскоеластику та гідроадаптації парацентезів сангвінація не відмічалася. Інших інтраопераційних ускладнень не спостерігалось.

В післяопераційному періоді в одному випадку спостерігалась гіфема, яка розсмокталась на третій день після операції.

Через 7 днів після операції ВОТ достовірно ($p<0,001$) знизився на (7,9±0,6) мм рт.ст. і становив, в середньому, (18,5±1,2) мм рт.ст. без використання медикаментів. Коефіцієнт легкості відтоку достовірно ($p<0,001$) підвищився і становив 0,39±0,02.

Через 1 місяць ВОТ недостовірно ($p>0,05$) підвищився у порівнянні з сьомим післяопераційним днем і становив (18,6±1,3) мм рт.ст. При цьому три хворих отримували 0,5 % тімолол 2 рази на день.

Через 3 місяці рівень ВОТ становив (18,9±1,3) мм рт.ст. Одному хворому проведено повторну операцію — синусотрабекулоектомію.

Через 6 місяців ВОТ залишався компенсованим — (18,5±1,2 мм рт.ст. і стабільним при застосуванні у двох хворих 0,5 % тімололу два рази на день і у двох хворих — аналогів простагландину 1 раз на день. Коефіцієнт легкості відтоку не змінився ($p>0,05$) і становив 0,35±0,02 (табл.1) .

В результаті проведеного лікування глаукома за даними комп'ютерної периметрії та результатами ОКТ стабілізувалася.

Таблиця 1

Динаміка ВОТ (мм рт. ст.) та коефіцієнту легкості відтоку (мм^3 на 1 мм рт. ст. за 1 хв.) до і після операції ендотрабекулоектомії

Досліджуваний показник	Статистичні показники	Термін спостереження			
		до операції	7-й день	30-й день	6 місяців
ВОТ	n	24	24	24	23
	M	26,4	18,5	18,6	18,5
	m	1,4	0,9	0,9	0,9
	p_1		<0,001	<0,001	<0,001
	p_2			>0,05	>0,05
Коефіцієнт легкості відтоку	n	24	24	24	23
	M	0,12	0,39	0,37	0,35
	m	0,01	0,02	0,02	0,02
	p_1		<0,001	<0,001	<0,001
	p_2			>0,05	>0,05

Примітка: p_1 — коефіцієнт достовірності різниці між показниками до операції і після операції; p_2 — коефіцієнт достовірності різниці між показниками на 7-й та 30-й дні і на 7-й день та 6-й місяць після операції.

ОБГОВОРЕННЯ ОДЕРЖАНИХ РЕЗУЛЬТАТІВ. Перспективним напрямком в хірургії глаукоми є розвиток малоінвазивних втручань. До останніх належать, зокрема, операції видалення трабекули через кут передньої камери. Видалення трабекули не тільки усуває основне місце ретенції вологи передньої камери, але й розблоковує шлемів канал [8]. У порівнянні з трабекулотомією [1] видалення трабекули є більш ефективною процедурою. Пошуки більш ефективного і нетравматичного втручання привели до розробки операції трабектомії [9–11]. Однак це втручання вимагає використання доволі складного апарату з постійною іригацією для підтримання глибини передньої камери і для попередження термічного пошкодження тканин. Введення наконечника трабектома проводиться через розтин шириною 1,6 мм, який за даними автора, як правило, герметизується швом.

Запропонована нами операція дозована ендотрабекулоектомія відповідає сучасним вимогам малоінвазивної хірургії: вона проводиться через тунельні розтини малих розмірів, які не вимагають накладання швів, і є малотравматичною. Технічною перевагою операції є можливість працювати в

стабільній передній камері завдяки заповненню її віскоеластиком. Це не вимагає постійної іригації. Пінцетний спосіб захоплення і видалення трабекули є малотравматичним і дозволяє повністю видалити трабекулярну тканину в запланованих межах. Завдяки двом парацентезам в протилежних ділянках рогівки трабекулу можна видалити в будь-якому квадранті. Ендотрабекулоектомія має патогенетичний підхід — усувається саме та ділянка фільтраційних шляхів, яка є основною причиною погіршення відтоку вологи передньої камери.

Висновки. Розроблена нами операція дозована ендотрабекулоектомія є малоінвазивною, нетравматичною, патогенетично орієнтованою операцією для лікування відкритокутової глаукоми. Операція є порівняно простою у виконанні і не вимагає дорогого обладнання.

Дозована ендотрабекулоектомія приводить до достовірного і стабільного зниження ВОТ та покращення відтоку вологи передньої камери.

СПИСОК ЛІТЕРАТУРИ

1. **Краснов М. М.** Микрохирургия глауком. — М.: Медицина. — 1980. — 248 с.
2. **Barkan O.** A new operation for chronic glaucoma. Restoration of physiological function by opening Schlemm's canal under direct magnified vision // Am J Ophthalmol. — 1936. — 19. — P. 951–955.
3. **Godfrey D. G.**, **Fellman R. L.**, Neelakantan A. Canal surgery in adult glaucomas // Curr Opin Ophthalmol. — 2009. — 20(2). — P. 116–21.
4. **Francis B. A.**, See R. F, **Rao N. A.** Ab interno trabeculectomy: development of a novel device (Trabectome) and surgery for open-angle glaucoma // J Glaucoma. — 2006. — 15. — P. 68–73.
5. **Francis B. A.**, Singh K., **Lin S. C.** et al. Novel glaucoma procedures: a report by the American Academy of Ophthalmology // Ophthalmology. – 2011. — 118(7). — P. 1466–80.
6. **Jacobi P. C.**, **Dietlein T. S.**, **Krieglstein G. K.** Goniocurettage for removing trabecular meshwork: clinical results of a new surgical technique in advanced chronic open-angle glaucoma // Am J Ophthalmol. — 1999. — 127(5). — P. 505–10.
7. **Jacobi P. C.**, **Dietlein T. S.**, **Krieglstein G. K.** Effect of trabecular aspiration on intraocular pressure in pigment dispersion syndrome and pigmentary glaucoma // Ophthalmology. — 2000. — 107(3). — P. 417–21.
8. Llobet A., Gasull X., Gual A. Understanding Trabecular Meshwork Physiology: A Key to the Control of Intraocular Pressure? // News Physiol Sci. — 2003. — 18. — P. 205–209.
9. **Minckler D. S.**, Baerveldt G., **Alfaro M. R.** Clinical results with the Trabectome for treatment of open-angle glaucoma // Ophthalmology. — 2005. — 112. — P. 962–967.
10. **Minckler D. S.**, Baerveldt G., **Ramirez M. A.** Clinical results with the Trabectome, a novel surgical device for treatment of open-angle glaucoma // Trans Am Ophthalmol Soc. — 2006. — 104. — P. 40–50.
11. **Minckler D. S.**, Mosaed S., Dustin L., **Francis B. A.** Trabectome (Trabeculectomy—Internal Approach): Additional Experience and Extended Follow-Up // Trans Am Ophthalmol Soc. — 2008. — 106. — P. 149–160.
12. Mosaed, Dustin L., **Minckler D. S.** Comparative Outcomes between Newer and Older Surgeries for Glaucoma // Trans Am Ophthalmol Soc. — 2009. — 107. — P. 127–133.
13. Quaranta L., **Hitchings R. A.**, **Quaranta C. A.** Ab-interno goniotrabeculotomy versus mitomycin C trabeculectomy for adult open-angle glaucoma // Ophthalmology. — 1999. — 106. — P. 1357–1362.
14. **Wishart P. K.**, **Wishart M. S.**, Choudhary A., Grierson I. Long-term results of viscocanalostomy in pseudoexfoliative and primary open angle glaucoma // Clin Experiment Ophthalmol. — 2008. — 36(2). — P. 148–55.

Поступила 04.01.2012
Рецензент ст. науч. сотр., к. м. н. О. А. Перетягин

EFFICACY OF TRABECULAR ABLATION THROUGH THE ANTERIOR CHAMBER ANGLE IN OPEN-ANGLE GLAUCOMA

Novytskvy I. Ya
Lviv, Ukraine

22 patients (24 eyes) with open-angle glaucoma were observed. Mean IOP was (26.5+/-2.l) mm Hg with maximum medication. All patients underwent endotrabeculoectomy. 7 days after surgery IOP significantly ($p<0.001$) decreased by (7.9±0.6) mm Hg and was (18.5±1.2) mm Hg. After 3 months IOP was (15.9+/-0.1) mm Hg. Three patients were treated with 0.5 % Thymolol drops 2 times daily. One patient underwent repeated surgery — trabeculectomy. After 6 months mean IOP was (18.9±1.3) mm Hg and was stable with using 0.5 % Thymolol drops in two patients 2 times daily and Xalatan drops in two patients once daily.

Conclusion: endotrabeculoectomy leads to significant and stable decrease of IOP and improvement of aqueous humor outflow.