

PRACTICAL VALUE OF THE CLINICAL AND IMMUNOLOGICAL EVALUATION FOR OPHTHALMO-COMBUSTIOLOGY (THE 3<sup>RD</sup> REPORT)

Chalanova R. I., Degtyarenko T. V.

Odessa, Ukraine

The aim of the work is the practical value evaluation of detection of the stress-reaction type to the burn eye injury for ophthalmocombustiology. The paper presents results of the analysis of peculiarities of the burn eye disease of III and IV degree of severity in 63 patients with different types of stress-reaction in dynamics of the burn process. There was established a high risk of complication of the burn disease in patients with disadaptive type of stress-reaction. It substantiated the expediency of using clinical and immunologic evaluation of the organism stress-reactivity to the burn diseases for prognostication.



удк 617.736-007.281+617.732-002-053.1-089

ПНЕВМАТИЧЕСКАЯ РЕТИНОПЕКСИЯ В ЛЕЧЕНИИ БОЛЬНЫХ С ЯМКОЙ ДИСКА ЗРИТЕЛЬНОГО НЕРВА, ОСЛОЖНЕННОЙ СЕРОЗНОЙ ОТСЛОЙКОЙ МАКУЛЫ

**В. С. Асланова**, к. м. н., **Н. Н. Уманец**, к. м. н., **Е. В. Иваницкая**, к. м. н.

ГУ «Институт глазных болезней и тканевой терапии им. В. П. Филатова НАМН Украины», Одесса

*В роботі представлені результати успішного лікування 5 хворих з ямкою диску зорового нерву за допомогою пневматичної ретинопексії (0,7–0,8 мл C<sub>3</sub>F<sub>8</sub>).*

**Ключевые слова:** ямка диска зрительного нерва, пневматическая ретинопексия.

**Ключові слова:** ямка диска зорового нерва, пневматична ретинопексія

**Введение.** Ямка диска зрительного нерва (ДЗН) представляет собой редкую врожденную патологию ДЗН, которая встречается в одном случае на 10 000 человек и, по различным данным, в 30–75 % случаев осложняется отслойкой макулярной области сетчатки [3]. Впервые ямка ДЗН была описана Wiethe T. в 1882 году как темно-серое отверстие в ДЗН. В 1958 году была опубликована работа Peterson H. о частой связи ямки ДЗН с центральной серозной хориоретинопатией. Позднее Kranenburg E. (1960), отметил, что две трети всех случаев ямки ДЗН сочетаются с серозной отслойкой в макулярной области сетчатки.

Ямка ДЗН формируется вследствие неполного закрытия эмбриональной щели и чаще всего развивается в первом триместре эмбриогенеза. Образование её объясняется внедрением рудиментарной сетчатки в межвлагалищное пространство зрительного нерва. Более выраженным проявлением неполноценного закрытия верхнего края фетальной щели является полная колобома зрительного нерва. Ямку ДЗН еще иногда называют атипичной колобомой [8]. Хотя наследственная теория происхождения ямки ДЗН остается спорной, некоторые исследования указывают на аутосомально-доминантный характер наследования.

Ямка ДЗН может иметь вид щели, круглого или овального углубления, иметь серый, желтоватый или беловатый оттенок. Это углубление чаще

всего располагается в темпоральном или нижне-темпоральном квадранте ДЗН [6]. Гистологически обнаружено, что глубина ямки ДЗН может быть от 1 до 8 мм. Такая большая глубина ямки объясняется эктазией склеры, дно ее покрыто глиозной тканью с небольшим количеством нервных волокон и ганглиозных клеток. Ямки ДЗН варьируют по размерам и занимают от одной четвертой части до половины диаметра ДЗН [3–5].

Чаще всего на ДЗН может быть одна ямка, хотя описаны также две и даже три ямки на одном ДЗН. В 85–90 % случаев ямка ДЗН является односторонней [5]. Почти во всех случаях наблюдается круговая перипапиллярная хориоретинальная атрофия с перераспределением пигмента.

По различным данным, в 30–75 % случаев ямка ДЗН осложняется отслойкой сетчатки в макулярной области [3–5]. Острота зрения у пациентов не страдает до тех пор, пока не развивается серозная нерегматогенная отслойка макулярной области. Такая отслойка чаще всего развивается при больших ямках, локализующихся в височной половине ДЗН. Причины появления субретинальной жидкости в этих случаях остаются не совсем ясными. Наиболее общепринятым считается мнение о том, что разжиженное стекловидное тело проникает

© В. С. Асланова, Н. Н. Уманец, Е. В. Иваницкая, 2010

через ямку и заполняет субретинальное пространство. Существует также мнение о существовании патологической связи между субарахноидальным пространством и ямкой, вызывающей фильтрацию цереброспинальной жидкости в субретинальное пространство. Субретинальная жидкость может также появляться в результате фильтрации из хориоидальных сосудов и капилляров ДЗН [3, 4]. Akiba J. с соавт. (1993) описывают связь аномально-го Клокетова канала с ямкой ДЗН. Поскольку развитие ямки ДЗН связано с нарушением закрытия фетальной щели, существует мнение о возможной при этом аномалии в строении стекловидного тела. Субретинальная жидкость при наличии ямки ДЗН способна спонтанно реабсорбироваться и затем накапливаться вновь. В 25 % случаев на глазах с длительно существующей серозной отслойкой макулы при ямке ДЗН с течением времени формируются кистовидные дегенеративные изменения макулярной области, послойные или сквозные макулярные разрывы [4, 5].

Чаще всего у пациентов с ямкой ДЗН отмечаются относительные центральные и парацентральные дугообразные скотомы [3–5].

Бессимптомное течение ямки ДЗН может быть выявлено только во время планового осмотра у офтальмолога. Пациенту в таком случае должна быть выдана сетка Амслера с разъяснениями, как ею пользоваться в домашних условиях и указанием на то, что при самостоятельной проверке зрения он должен обратить внимание на наличие метаморфопсии.

Вопрос о тактике лечения ямок ДЗН, осложненных серозной отслойкой макулы, остается противоречивым до настоящего времени. Применяется назначение постельного режима с бинокулярной повязкой, лазерное лечение, витрэктомия с газовой тампонадой, пломбирование силиконовой губкой [2, 7, 9]. Сообщения, касающиеся лечения этой редкой патологии, всегда ограничены очень малым количеством наблюдений (от 2 до 4), а в отечественной литературе вообще единичны [1].

**Цель** — изучить возможность и эффективность лечения ямки ДЗН, осложненной серозной отслойкой сетчатки в макулярной области, с помощью малоинвазивного хирургического метода — пневматической ретинопексии.

**МАТЕРИАЛ И МЕТОДЫ.** Под нашим наблюдением находились 6 пациентов (6 глаз) с ямкой ДЗН, осложненной серозной отслойкой сетчатки в макулярной области, в возрасте от 11 до 32 лет (четверо мужчин и две женщины). В двух случаях длительно существующая серозная отслойка макулы привела к формированию ламеллярного макулярного разрыва. Острота зрения у пациентов колебалась в пределах 0,06–0,1.

Всем пациентам под инстилляционной анестезией была произведена пневматическая ретинопексия путем интравитреального введения 0,7–0,8 мл 100 % перфторпропа-

на (C<sub>3</sub>F<sub>8</sub>). После произведенного вмешательства пациентам рекомендовалось соблюдение положения головы «вниз лицом» в течение 3–4 недель.

**РЕЗУЛЬТАТЫ.** На следующий день после интравитреального введения перфторпропана во всех случаях оптические среды были прозрачны. В трех случаях, где на следующий день после вмешательства объем газового пузыря в стекловидном теле составил 40 %, отмечалось существенное уплощение отслойки сетчатки и значительное повышение остроты зрения (с 0,06 до 0,25 в одном случае, с 0,1 до 0,4 во втором и с 0,09 до 0,5 в третьем). У трех пациентов на следующий день после вмешательства отмечалось полное прилегание сетчатки в макулярной области, а объем газового пузыря в стекловидном теле составлял 50–55 %. Поэтому возможность объективно оценить у них остроту зрения появилась только после частичного рассасывания газа. В таблице 1 приведены функциональные результаты лечения пациентов с ямкой ДЗН посредством малоинвазивного метода пневматической ретинопексии.

Таблица 1

**Острота зрения (ОЗ) у каждого пациента до и после пневматической ретинопексии (ПР).**

Пациенты	ОЗ до лечения	ОЗ через 1 месяц после ПР	ОЗ через 6 месяцев после ПР	ОЗ через 12 месяцев после ПР
1	0,06	0,3	0,5	0,5
2	0,07	0,4	0,5	0,5
3	0,1	0,6	0,6	-
4	0,08	0,5	0,6	0,6
5	0,07	0,35	0,6	0,6
6	0,09	0,7	0,85	-

Как видно из таблицы 1, острота зрения у всех пациентов через один месяц после пневматической ретинопексии составила от 0,3 до 0,7. Через 6 месяцев отмечалось дальнейшее повышение остроты зрения у двух больных до 0,5 и у двух — до 0,6. У всех больных отмечалось прилегание сетчатки в макулярной области, подтвержденное данными оптической когерентной томографии. Отдаленные наблюдения спустя один год после пневматической ретинопексии, прослеженные нами в четырех случаях, показали стабильный функциональный и анатомический результат. У двух больных данными отдаленных наблюдений на этот срок мы не располагаем.

**Клинический пример.** Больной Б., 32 лет поступил в отдел витреоретинальной и лазерной хирургии ГУ «ИГБ и ТТ им. В. П. Филатова НАМНУ» с диагнозом ямка ДЗН, серозная отслойка макулярной области левого глаза; правый глаз — здоров. Левый глаз — острота зрения 0,09, среды прозрачны. При офтальмоскопии определяется ямка ДЗН, локализуемая в темпоральном квадранте ДЗН,

площадью 1/4 диаметра ДЗН, в макулярной области серозная отслойка сетчатки (рис.1). На ранних фазах ФАГ видно отсутствие флюоресценции области ямки (рис. 2). На рис. 3 представлена оптическая когерентная томограмма макулярной области. На левом глазу пациенту была произведена пневматическая ретинопексия путем интравитреального введения 0,7 мл 100 % перфторпропана, после чего пациенту было рекомендовано соблюдать положение головы вниз лицом на протяжении 2–3 недель. На следующий день после вмешательства левый глаз был практически спокоен, среды прозрачны, объем газового пузыря в стекловидном теле составил 40 %, отслойка сетчатки в макулярной области значительно уплостилась, острота зрения повысилась до 0,5. Через месяц после пневматической ретинопексии отмечалось полное прилегание сетчатки в макулярной области, острота зрения составила 0,7 (рис. 4, 5). Отдаленные наблюдения, прослеженные в сроки 6 месяцев, показывают стабильный функциональный (острота зрения 0,85) и анатомический результат (рис. 6), подтвержденный данными ОКТ макулярной области (рис. 7)

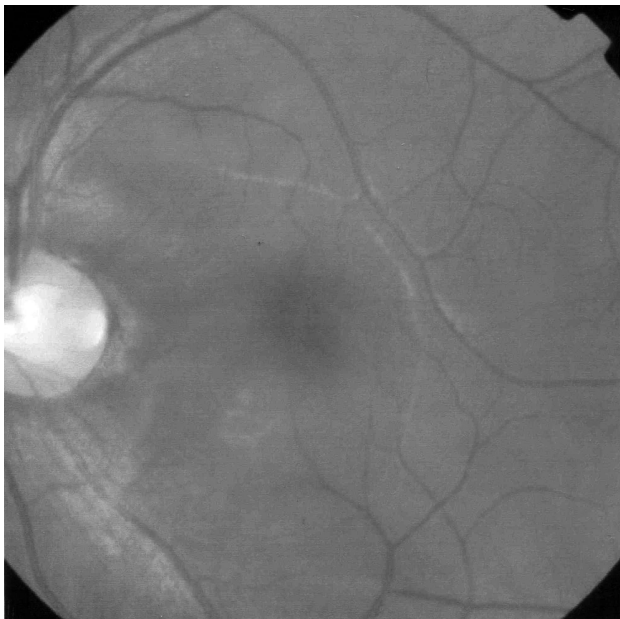

Рис. 1\*. Фото глазного дна левого глаза б-го Б., 32 лет. Ямка ДЗН, локализующаяся в темпоральном квадранте ДЗН, серозная отслойка макулы. Острота зрения — 0,09.

**Закключение.** Пневматическая ретинопексия может быть использована в качестве самостоятельного способа лечения в случаях ямки ДЗН, осложненной серозной отслойкой макулы. Этот способ является эффективным, малоинвазивным, экономичным и может быть альтернативой комплексному витреоретинальному вмешательству и склеральному пломбированию при данной патологии.

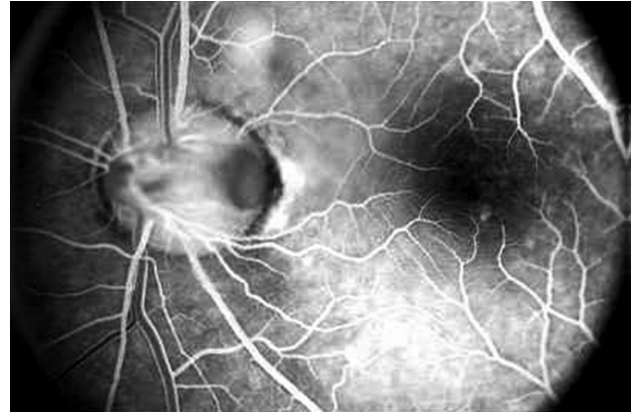

Рис. 2\*. Отсутствие флюоресценции области ямки ДЗН на ранних фазах ФАГ.

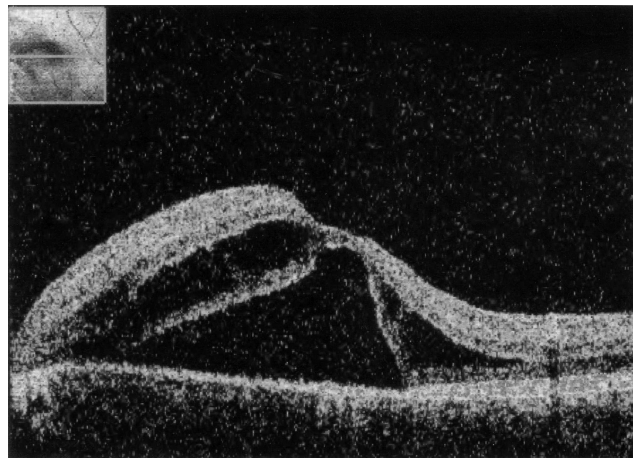


Рис. 3\*. Оптическая когерентная томограмма макулярной области левого глаза б-го Б.

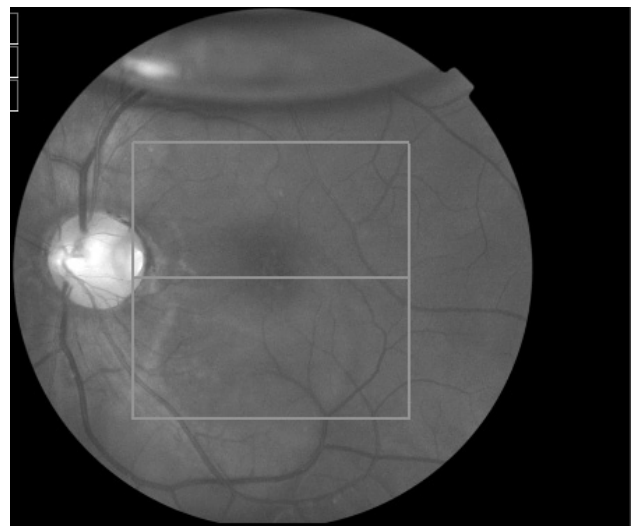


Рис. 4\*. Фото глазного дна левого глаза б-го Б. через месяц после пневматической ретинопексии. Полное прилегание сетчатки в макулярной области, острота зрения 0,7.

\* См. также третью страницу обложки журнала.

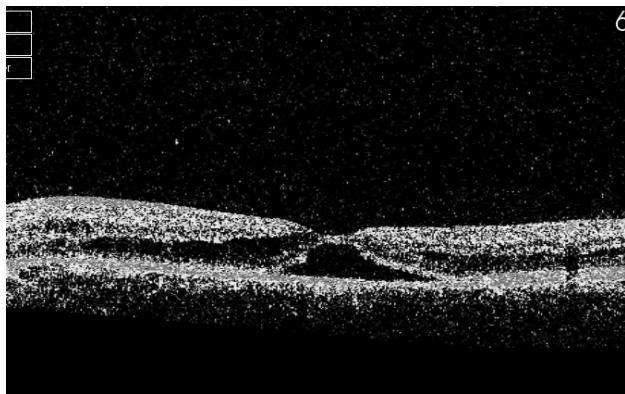


Рис. 5\*. Оптическая когерентная томограмма макулярной области левого глаза б-го Б. через месяц после пневматической ретинопексии.

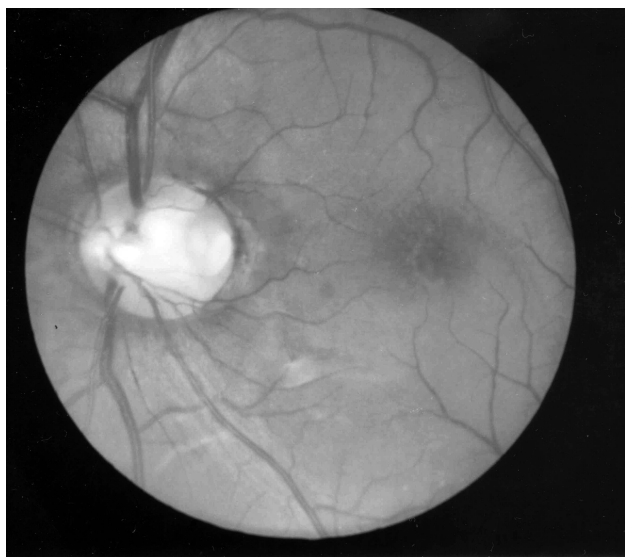

Рис. 6\*. Фото глазного дна левого глаза б-го Б. через 6 месяцев после пневматической ретинопексии. Острота зрения 0,85.

При наличии серозной отслойки макулы лечение должно предприниматься в ранние сроки, так как длительное существование отслойки сетчатки в заднем полюсе приводит к ее необратимым дегенеративным изменениям, которые в дальнейшем не позволят пациенту рассчитывать на высокое зрение.

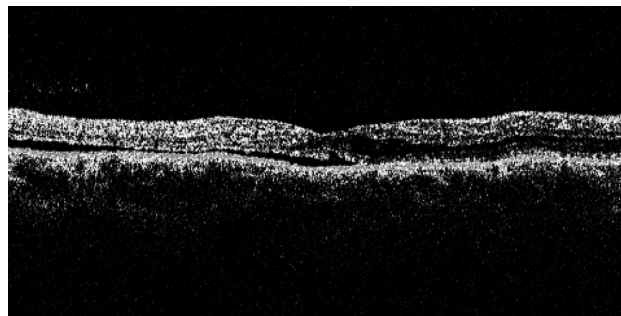


Рис. 7\*. Оптическая когерентная томограмма макулярной области левого глаза б-го Б. через 6 месяцев после пневматической ретинопексии.

#### ЛИТЕРАТУРА

1. Родин С. С., Бражникова Е. Г., Гхоним М. Пневматическая ретинопексия в лечении центральной серозной отслойки сетчатки, сочетающейся с ямкой диска зрительного нерва // Офтальмол. журн. — 2004. — № 3. — С. 57–59.
2. Bartz-Schmidt K., Heimann K., Eiser P. Vitrectomy for macular detachment associated with optic nerve pits. // Int Ophthalmol. — 1995. — Vol. 19. — P. 323–329.
3. Brown G., Shields J., Goldberg R. Congenital pits of the optic nerve head: II Clinical Studies in humans. // Ophthalmology. — 1980. — Vol. 87. — P. 51–65.
4. Chen M., Tsai W. Congenital optic pits and central serous retinopathy. // Aust NZ J Ophthalmol. — 1997. — Vol. 25. — P. 165–166.
5. Jonas J., Freisler K. Bilateral congenital optic nerve head pits in monozygotic siblings. // Am J Ophthalmol. — 1997. — Vol. 124. — P. 844–846.
6. Kritzinger E., Beaumont H. A Colour Atlas of Optic Disc Abnormalities. // Wolfe Medical Publications. — London. — 1987.
7. Rosenthal G., Bartz-Schmidt K., Walter P., Heimann K. Autologous platelet treatment for optic disc pit associated with persistent macular detachment. // Graefes Arch Clin Exp Ophthalmol. — 1998. — Vol. 236. — P. 151–153.
8. Sugar HS. Congenital pits in the optic disc and their equivalents (congenital colobomas and coloboma like excavations) associated with submacular fluid. // Am J Ophthalmol. — 1967. — Vol. 63. — P. 298–307.
9. Theodossiadis G. Treatment of maculopathy associated with optic disc pit with sponge explant. // Am J Ophthalmol. — 1996. — Vol. 121. — P. 630–637.

Поступила 20.09.2010

Рецензент ст.науч.сотр. Н. В. Коновалова

#### PNEUMATIC RETINOPEXY IN TREATMENT OF PATIENTS WITH THE OPTIC NERVE PIT COMPLICATED BY SEROUS MACULA DETACHMENT

V. S. Aslanova, N. N. Umanetz, E. V. Ivanitzkaya

The paper presents the results of management of 5 patients with optic nerve pit associated with serous macular detachment with pneumatic retinopexy (0,7–0,8 ml of  $C_3F_8$ ).

