

УДК 617.7-007.681-021.3.001.33-073

ОПРЕДЕЛЕНИЕ И КЛАССИФИКАЦИЯ ПЕРВИЧНОЙ ГЛАУКОМЫ. ЧТО ДОЛЖЕН ОТОБРАЖАТЬ ДИАГНОЗ?

Н. В. Пасечникова, Н. Г. Завгородняя

ГУ «Институт глазных болезней и тканевой терапии им. В. П. Филатова АМН Украины»
Запорожская медицинская академия последипломного образования

Наведено історичні відомості та сучасний погляд на проблему визначення та класифікації первинної глаукоми з урахуванням дискусійних моментів в цих питаннях. Поряд із загальноприйнятими на сьогоднішній день уявами про патогенез захворювання автори пропонують свій погляд, що пояснює участь судинних факторів в порушеннях гідродинаміки та розвитку глаукомної атрофії зорового нерва. Загалом основною думкою авторів є те, що екскавація зорового нерва при глаукомі є одним з симптомів захворювання, а не морфологічним субстратом атрофії ЗН при глаукомі, а розвиток, перебіг захворювання та його клінічні прояви залежать не від стану кута передньої камери, а від гемодинамічного фону, який в свою чергу залежить від змін мозкової гемодинаміки та від механізмів ауторегуляції мозкового кровотоку. Окремо розглянуті моменти, які повинні бути відображені в діагнозі захворювання, щоб він більш чітко відтворював стан глаукомного ока.

Ключевые слова: первичная глаукома, определение заболевания, патогенез, классификация, диагноз.

Ключові слова: первинна глаукома, визначення захворювання, патогенез, класифікація, діагноз.

В 2008 году исполнилось 150 лет с тех пор как А. von Graefe впервые описал триаду симптомов при глаукоме: 1) атрофия зрительного нерва с экскавацией, 2) специфические нарушения в поле зрения и 3) повышение ВГД. А сегодня голландские ученые R. Wolfs, H. Borger, R. S. Ramrattan и наш величайший глаукоматолог В. В. Волков [5] считают, что **«после многолетних поисков истины в понимании глаукомы мы вернулись на 150 лет назад»**. Мы тоже поддерживаем эту точку зрения, однако считаем, что это не недостаток нашего времени, а достоинства наших предшественников, потому что сегодня, основываясь на достижениях современного научно-технического прогресса, мы подтверждаем правоту их научной мысли. Эти 150 лет не прошли даром, они были годами поисков, ошибок, находок и открытий. Бурное развитие диагностических методов исследования привело к накоплению огромного объема знаний, и мы сегодня не успеваем эти знания систематизировать, в связи с чем нет единого понимания многих процессов, однако наибольший диссонанс представлений отмечается как раз в проблеме глаукомы [7,12].

Особенно волнует то, что в исследованиях последних лет либо уделяется слишком большое внимание частностям, либо слишком обобщаются полученные представления. Так, сегодня многими офтальмологами делается попытка отойти от разделения глаукомы на первичную и вторичную [6,

13,14], что на наш взгляд не совсем правомерно. Сама первичная глаукома имеет большое многообразие как патогенетических факторов, так и клинических проявлений, которые до сих пор вызывают бурные споры и дискуссии, а объединение ее с вторичными глаукомами вносит еще большую путаницу. Например, в настоящее время ведется дискуссия по поводу определения глаукомной атрофии зрительного нерва: что это — атрофия или нейропатия? И таких разночтений достаточно много.

Нам действительно нужно договориться не только о едином понимании происходящих процессов, но и о стандартах в определении наших пониманий. Мы предлагаем начать такую дискуссию на страницах «Офтальмологического журнала» и хотим очертить основные и наиболее спорные вопросы в определении и классификации первичной глаукомы.

1. Определение. Что такое первичная глаукома?

Первое определение глаукомного процесса, как уже упоминалось, было сформулировано еще А. фон Грефе, который определил это заболевание, как характеризующееся описанной выше триадой симптомов. В последующем многие авторы предлагали свои трактовки определения глаукомного процесса, однако они немногим отличались от предло-

© Н. В. Пасечникова, Н. Г. Завгородняя, 2010

женной Грефе, основываясь в своем большинстве на клинических признаках заболевания.

Современное определение первичной глаукомы по классификации ВОЗ — «хроническое прогрессирующее заболевание глаз, характеризующееся развитием атрофии зрительного нерва с глаукоматозной экскавацией, своеобразным изменением поля зрения, периодическим или постоянным повышением ВГД» к сожалению, также основывается лишь на клинических проявлениях заболевания, без учета патогенетических факторов его развития, прогноза».

Воспитанные на учении А. П. Нестерова [11], мы привыкли считать первичную глаукому мультифакторным заболеванием с пороговым эффектом. Дж.Т. Витсон определяет глаукому как «гетерогенную группу заболеваний глаз, характеризующуюся безболезненной постепенной утратой периферического зрения и нарушением функции зрительного нерва, как правило, в сочетании с повышением внутриглазного давления» [15].

Основываясь на современных представлениях пропедевтики, необходимо отметить, что ни одно из известных определений первичной глаукомы не отвечает необходимым требованиям, т.е. не раскрывает сути заболевания и не отражает его причинных факторов, морфологического субстрата и основных клинических проявлений.

Казалось бы, единственным нераскрытым пунктом во всех определениях является причинный фактор, который обсуждается и сегодня, хотя все больше доказательств мы имеем в пользу сосудистой дисрегуляции. Однако признаваемый всеми морфологический субстрат заболевания — экскавация диска зрительного нерва — тоже не отражает сути глаукомного процесса. Ведь сегодня хорошо известно, что причиной снижения зрительных функций и необратимой слепоты является не сама экскавация, а гибель нервных волокон сетчатки, а именно ганглиозных клеток, в перипапиллярной зоне. Подтверждение этой точки зрения находим и в работах других авторов, в частности В. В. Страхов, В. В. Алексеев также считают, что «нельзя сводить изменения, затрагивающие внутренние оболочки глаза при первичной глаукоме только к глаукомной оптической нейропатии. В патогенез неизбежно вовлекается и сетчатка. Этот процесс единый, начинается практически одновременно, а возможно в сетчатке и раньше, чем в диске зрительного нерва...» [13]. Вспомним, что глубина экскавации может уменьшаться после компенсации ВГД, например, после антиглаукоматозных операций, однако это не сопровождается улучшением зрения. Кроме того, известно много случаев формирования экскаваций, не связанных с первичной глаукомой. Поэтому **развитие экскавации ДЗН мы предлагаем рассматривать не как морфологический субстрат**

слепоты при глаукоме, а как клиническое проявление (симптом) заболевания.

В ГУ «Институт глазных болезней и тканевой терапии им. В. П. Филатова АМН Украины» профессором Л. Т. Кашинцевой было сформулировано понятие, что «...первичная глаукома это местное проявление системных гуморальных, метаболических и сосудистых нарушений, а дистрофические изменения дренажной системы глаза при глаукоме являются частным выражением общей сосудистой патологии, ее следствием и непосредственной причиной нарушения гидродинамики глаза и повышения ВГД» [10]. Абсолютно поддерживая эту точку зрения, но добавляя к ней современные знания о механизмах повышения ВГД и развития глаукомной атрофии зрительного нерва, мы предлагаем следующую формулировку первичной глаукомы.

Первичная глаукома — это заболевание, развивающееся в результате хронического расстройства микроциркуляции глаза, сопровождающееся нарушением перфузионного давления, гидродинамики глаза и гибелью нервных волокон сетчатки, что клинически проявляется развитием специфической атрофии зрительного нерва с экскавацией, снижением чувствительности сетчатки и повышением офтальмотонуса на разных временных этапах

На наш взгляд, такая трактовка первичной глаукомы является более правильной, хотя, возможно, в ходе предлагаемой дискуссии будет найдено более точное и емкое определение. Но такое понимание имеет ряд неоспоримых преимуществ:

1) указание на то, что «*это заболевание, развивающееся в результате хронического расстройства микроциркуляции глаза, сопровождающееся нарушением перфузионного давления*» выделяет первичную глаукому среди других болезней, которые могут иметь сходные симптомы, например повышение ВГД и развитие экскавации при увеите с гипертензией или при вторичных глаукомах, связанных с травмами или патологией хрусталика. Очень важно понимать, что «расстройства микроциркуляции» — это не только снижение, но и повышение притока крови к глазу, и результатом тех или иных изменений должно стать нарушение **перфузионного давления**, т.е. перфузии внутренних оболочек глаза, в том числе и ДЗН;

2) «*сопровождается нарушением гидродинамики глаза*» указывает на то, что патологические процессы происходят не только в УПК, а начинаются с изменения продукции ВГЖ и захватывают весь путь ее оттока. Слово «сопровождается» определяет взаимосвязь этих изменений с нарушениями гемодинамики;

3) «*и гибелью нервных волокон сетчатки*» — указывает на то, что основным патологическим субстратом слепоты при первичной глаукоме является именно гибель ганглиозных клеток сетчатки около ДЗН и отражает необратимость процесса. Тем более, что

структурное поражение слоя нервных волокон часто предшествует снижению зрительных функций [18] Именно эта часть определения указывает на то, что основой нашей диагностики и наблюдения у должно стать **исследование слоя нервных волокон сетчатки;**

4) заключительная часть предлагаемого определения **«что клинически проявляется развитием специфической атрофии зрительного нерва с экскавацией, снижением чувствительности сетчатки и повышением офтальмотонуса на разных временных этапах»** отображает клинические признаки заболевания с указанием на то, что повышение ВГД выше среднестатистической нормы не является постоянным признаком.

Классификация.

В России первая классификация глаукомы была разработана в 1902 году специальной комиссией Петербургского офтальмологического общества и утверждена глазной секцией V Пироговского съезда. В ней выделялись первичная и вторичная глаукома. Первичная глаукома разделялась на простую и воспалительную формы, а последняя разделена на острую и хроническую. Период предвестников развития болезни имел название продромальной глаукомы, а стадию заболевания при наступлении полной слепоты назвали абсолютной глаукомой. Этой классификацией пользовались врачи-офтальмологи на протяжении пятидесяти лет — с 1902 по 1952 гг.

К этому времени существующая классификация уже не удовлетворяла потребностям практического здравоохранения. Было установлено, что термин «воспалительная» не соответствует действительности, потому что настоящего воспаления при глаукоме нет. Такие симптомы как отек роговицы, отечность радужной оболочки, расширение передних цилиарных сосудов и болевые ощущения зависят не от воспаления, а от **венозного застоя** и серозного пропитывания тканей. Поэтому термин «воспалительная» очень часто заменяли на «застойная».

В это время (1938 г.) O. Barkan, описав угол передней камеры, предложил выделять узкоугольную и широкоугольную, а позже — открытоугольную и закрытоугольную формы первичной глаукомы. При этом простая глаукома была отнесена к глаукоме широкого угла, а «глаукома узкого, закрытого или полузакрытого угла» отождествлялась большей частью с хронической или острой застойной глаукомой (цит. по Т. И. Ерошевскому). В 1956г. В. Bekker с соавторами дополнили эту классификацию гиперсекреторной глаукомой [5, 11].

Этот период стал периодом активного изучения угла передней камеры. Были проведены гистологические, гистохимические, электронно-микроскопические и множество других исследований (Holmberg, Zimmerman, Teng, Katzin, Varany, Speakman, А. П. Нестеров, А. И. Пригожи-

на, Н. И. Затулина и др.), которые показали, что для глаукомы открытого угла характерны патологические изменения в зоне самого дренажного аппарата на уровне именно внутренней стенки шлеммова канала и трабекулы.

В 1948 году Б. Л. Поляк предложил новую классификацию первичной глаукомы. Решением сессии Научно-исследовательского института глазных болезней им. Гельмгольца эта классификация в принципе была одобрена и рекомендована широким кругам офтальмологов для проверки. Жизнеспособность данной классификации изучалась на протяжении двух лет кафедрами глазных болезней, институтами и практическими врачами и была утверждена в январе 1952 года под названием «динамическая классификация первичной глаукомы». В ее основу были положены три признака:

а) клиническая форма: выделяли застойную (вместо воспалительной) и простую глаукомы (причем указывалось, что эти две формы могут переходить одна в другую);

б) стадия — выделялось 5 стадий — I — начальная, II — развитая, III — очень развитая (далекозашедшая), IV — почти абсолютная, V — абсолютная;

в) степень компенсации офтальмотонуса — а — компенсированная (ВГД до 28 мм.рт.ст. и размах суточных колебаний до 5 мм), б — субкомпенсированная (ВГД от 29 до 35 мм.рт.ст., размах 6-10 мм.рт.ст.), с — некомпенсированная (ВГД больше 35 мм.рт.ст. и размах 10) и d — декомпенсированная (острый приступ).

Международный симпозиум по глаукоме (1954), принявший новую классификацию, разделил ее на простую глаукому (а не широкого угла!) и глаукому закрытого угла (последняя включала преглаукому, перемежающуюся, острую и хроническую формы).

Однако вопрос о роли самой конфигурации угла передней камеры в развитии глаукомы так и остался нерешенным. Введение новой классификации по ангулярному принципу почти не повлияло на классификацию, предложенную в свое время Грефе: простая глаукома стала лишь отождествляться с глаукомой открытого угла.

В то же время Duke-Elder [16] по-прежнему представлял в диагнозе простую глаукому и не выделял глаукому широкого угла, отмечая несоответствия в многообразии клинического течения глаукомного процесса и строения УПК. Мы сегодня соглашались с мнением великого офтальмолога, так же считая, что ширина угла ПК не является причинным фактором даже в развитии закрытоугольной глаукомы. Закрытие угла ПК происходит на фоне уже имеющихся гемо- и гидродинамических сдвигов и может осложнить течение заболевания, вызвав значительное повышение офтальмотонуса.

Тем не менее, в те годы очень бурно развивалось изучение УПК и в 1975-76 г.г. классифика-

ция Б. Л. Поляка была несколько видоизменена по ангулярному типу и дополнена А. П. Нестеровым и А. Я. Буниным. В этой классификации, которой мы пользуемся и сегодня, все-таки были выделены открытоугольная, закрытоугольная и смешанная формы. Кроме того, сама классификация была разделена на две части: первая часть рекомендовалась для использования первичным звеном, т.е. врачами поликлиник (табл.1, а), а вторая часть (табл.1, б), более расширенная должна была применяться после углубленного обследования в глаукомных кабинетах и глазных стационарах.

Таблица 1

Классификация Б. Л. Поляка (1952) — А. П. Нестерова — А. Я. Бунина (1975, 1976)

Формы глаукомы	Стадия	Состояние ВГД	Динамика ЗФ
Закрытоугольная Открытоугольная Смешанная	Начальная Развитая Далекозашедшая Терминальная	Нормальное (А) Умеренно повышенное (В) Высокое (С)	Стабилизированная Нестабилизированная
Острый приступ глаукомы			

а)

Форма глаукомы	Разновидность	Место основной части сопротивления оттока
Закрытоугольная	1. Со зрачковым блоком 2. С укорочением УПК 3. С плоской радужкой 4. С витреохрусталиковым блоком	Претрабекулярная зона
Открытоугольная	1. Обычная 2. Псевдоэкзофиативная 3. Пигментная	Трабекулярная зона Интраклеточная зона, включая ШК
Смешанная		Комбинированное поражение

б)

Сегодня эта классификация уже не удовлетворяет требованиям практических офтальмологов и не соответствует современному объему знаний, накопленным за 30 лет. Например, как должен звучать диагноз, если УПК открыт, но узкий? Многие врачи выставляют «узкоугольная глаукома», а такой формы нет в классификации. Смысловая ориентация на закрытый угол ПК сама по себе не совсем правильная, потому что открытие его не приводит ни к излечению от глаукомы, ни к переходу в открытоугольную форму. Вместе с тем и закрытие угла не происходит само по себе, а под влиянием гидродинамических изменений, которые в свою очередь являются результатом изменений гемодинамики, и

обуславливают смещение кпереди иридохрусталиковой диафрагмы или выпячивание прикорневой зоны радужки.

Множество исследований показывают, что ширина УПК не является решающим фактором в развитии глаукомы. Показательны данные К. Wilenski J. T., где описываются результаты шестилетних наблюдений за 129 пациентами с узким УПК, которым периодически выполняли гониоскопию, измеряли глубину передней камеры, проводили УЗ и провокационные тесты с расширением зрачка. Тест был положительным у 25 пациентов (19%), однако у 17 из 25 (68%) не было повышения ВГД. При длительном наблюдении ни у одного из 129 пациентов за 6 лет не развилась закрытоугольная глаукома. Авторы указывают, что ни гониоскопия, ни другие из названных методов не могут быть использованы для выявления глаз, на которых разовьется закрытоугольная глаукома [19-21].

Еще Ducke-Elder [16] писал, что застойная (закрытоугольная?) глаукома развивается в результате вазомоторных расстройств и последующей блокады УПК корнем радужной оболочки, а выдающийся отечественный ученый профессор С. Ф.Кальфа [9] подчеркивал: «при острой глаукоме пусковым механизмом является увеличение кровенаполнения сосудистого тракта, которое возникает под влиянием патологических рефлексов и приводит к закрытию угла передней камеры».

Основываясь на данных собственных исследований [8] и результатах, полученных другими авторами [1-4, 17, 18, 19], мы сегодня считаем, что существует общность гемодинамических процессов при о/у и з/у формах заболевания, что и объединяет их в единую нозологическую единицу — *первичная глаукома*. Блок УПК при закрытоугольной глаукоме является не причиной развития болезни, а лишь фактором, осложняющим течение заболевания на анатомически предрасположенном глазу, а острый приступ следует рассматривать как фазу декомпенсации между гемо- и гидродинамическими процессами.

Ограниченные объемом журнальной статьи, мы не можем подробно изложить нашу точку зрения, однако накопленный сегодня офтальмологами объем знаний позволяет утверждать, что пусковыми механизмами в развитии первичной глаукомы должны быть обозначены гемодинамические сдвиги, происходящие в бассейне глазничной артерии (что и отображено в определении заболевания, которое приведено выше). Именно они вызывают изменения гидродинамики глаза и клинические проявления глаукомного процесса.

В зависимости от происходящих гемодинамических сдвигов считаем целесообразным выделить и клинические типы заболевания — ишемический (при снижении притока крови к глазу) и неишемический (когда развитие заболевания происходит

на фоне повышения притока крови). На рисунке 1 представлены примерные схемы взаимодействия основных патогенетических факторов развития за-

болевания при ишемическом и неишемическом типах первичной глаукомы, показывающие важность такого выделения.

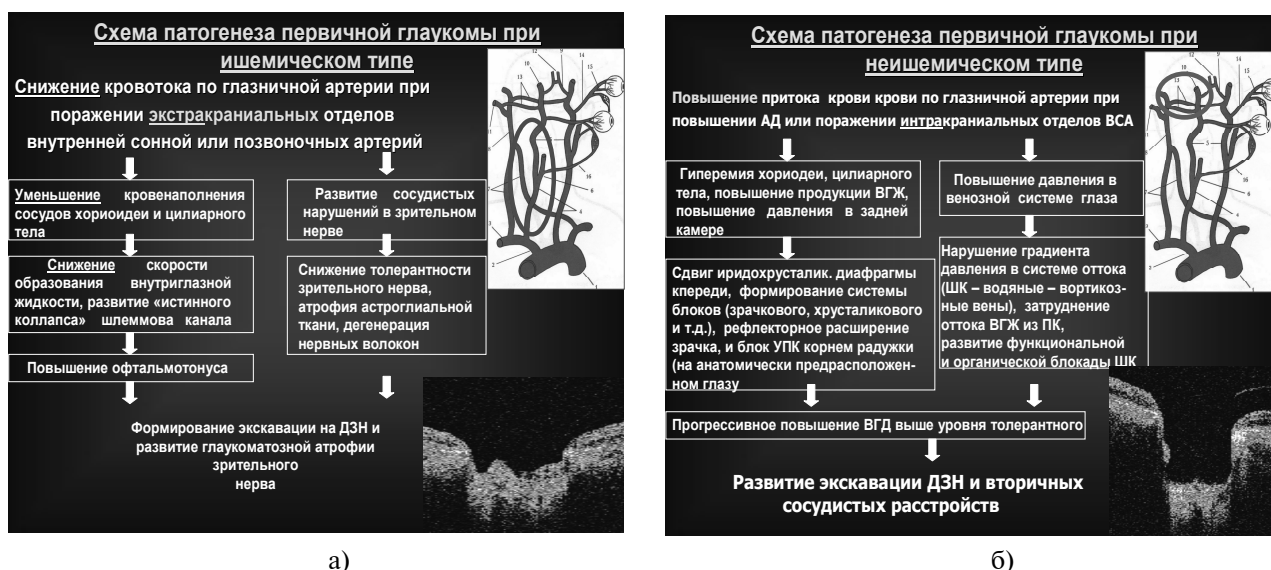


Рис. 1. Схемы взаимодействия основных патогенетических факторов в развитии ишемического (а) и неишемического (б) типов первичной глаукомы.

Поскольку в механизмах развития гидродинамических нарушений при неишемическом типе преобладают явления венозного застоя, то, возможно, более правильно было бы назвать этот тип «застойным» (именно так и называли его наши предшественники). Неишемический тип встречается более часто (72% пациентов с открытоугольной глаукомой и 90% с закрытоугольной формой). Ишемический тип регистрируется у 28% пациентов с открытоугольной глаукомой, 10% с закрытоугольной формой (только при закрытоугольной глаукоме с плоской радужкой) и в 100% случаев при глаукоме НД. Этот тип заболевания скорее следует относить к главному ишемическому синдрому.

Итак, что должен отображать диагноз у глаукомного больного, чтобы прочитав его врач имел полное представление о заболевании? Мы считаем, что это должны быть следующие признаки:

1. Степень потери слоя нервных волокон сетчатки и снижения зрительных функций (стадия)
2. Уровень внутриглазного давления
3. Характеристику угла передней камеры
4. Гемодинамический фон
5. Сопутствующие глазные заболевания или глазные проявления системной патологии

В связи с этим мы предлагаем видоизменить существующую классификацию следующим образом (табл. 2):

Таблица 2

Схема предлагаемой классификации первичной глаукомы

Стадия	Уровень ВГД	УПК	Гемодинамический фон-клинический тип	Наличие сопутствующей глазной патологии или проявлений общих заболеваний
Начальная (I) Развитая (II) Далекозашедшая (III) Терминальная (IV)	Нормальное (A) Умеренно повышенное (B) Высокое (C)	Открытый (широкий и среднеширокий) Узкий Закрытый Неравномерный	Ишемический Неишемический	Катапакта ВМД и др. Псевдоэкфолиативный синдром ДРП Гипертоническая ретинопатия и др.
Острый приступ глаукомы				

При этом определение стадии глаукомного процесса и степени компенсации офтальмотонуса мы предлагаем оставить такими же как и в классификации А. П. Нестерова-А. Б. Бунина, так как

они привычны для работы офтальмологов и вполне отражают и степень атрофии зрительного нерва и уровень ВГД. Отметим, что в рекомендациях Европейского глаукомного общества не выделяются ста-

дии глаукомы. Отчасти это связано с повсеместным внедрением в практику компьютерной периметрии, а классификация степени глаукомного поражения по индексу MD или другим критериям, определяемым этим методом, пока в стадии дискуссии. На наш взгляд, кинетическая периметрия, используемая нами сегодня для определения стадии глаукомного процесса, хотя и не позволяет выявлять мелкие дефекты в поле зрения (это более важно для ранней диагностики), однако более специфично отражает глаукомные изменения.

Очень важным, на наш взгляд, является и то, что указывается просто характеристика УПК. Это с одной стороны убирает ненужный акцент на угол, присутствовавший в делении на открытоугольную и закрытоугольную формы, и в то же время отражает состояние этой структуры. Так, например, при обнаружении узкого УПК не нужно ломать голову, к какой форме отнести заболевание, а следует просто написать «с узким УПК». К неравномерному углу ПК следует относить случаи, когда он открыт на каком-то участке, а на каком-то закрыт. Тогда у врача складывается понимание риска закрытия угла на таких глазах, хотя в данный момент угол открытый или частично открытый.

Определение гемодинамического фона заболевания наиболее значимо в классификации и в диагнозе глаукомного больного, так как механизмы действия практически всех существующих сегодня местных гипотензивных препаратов связаны именно с воздействием на внутриглазные сосуды и (или) скорость образования внутриглазной жидкости. Понятно, что назначение препаратов, вызывающих вазоспазм и снижающих уровень продукции камерной влаги, будет полезно при неишемическом типе и абсолютно противопоказано при ишемическом. По сути своей, ишемический тип тождествен раннему определению «простая глаукома», а неишемический тип соответствует «застойной» форме. Вынесение указания на состояние глазной гемодинамики в диагноз позволит практическому врачу сразу ориентироваться в выборе медикаментозных средств и тактике ведения глаукомного больного, что очень важно. Подтверждение целесообразности выделения клинических типов мы находим и в работах других авторов. В частности, П. П. Бакшинский с соавт. при изучении показателей лазерной доплеровской флоуорометрии тоже выделяют два типа гемодинамики — гиперемический и спастический [1, 2, 3, 4]. Европейское глаукомное общество в своем 3-м издании «Terminology and guidelines for glaucoma» ввело в перечень обязательных исследований глаукомного больного — исследование глазного кровотока [13]. Анализируя состояние глазных и даже глаукомных кабинетов на Украине, приходится признать, что определение гемодинамического фона возможно не всегда будет сделано при

первом визите. Возможно, для этого понадобится направление больного в другое отделение или лечебное учреждение. В этом случае данное определение можно опустить, а уточнить диагноз при последующих визитах.

Мы сознательно отказались от выделения характеристики течения заболевания, т.е. стабилизации или нестабилизации процесса. Во-первых, такое определение может даваться лишь при динамическом наблюдении, во-вторых, нет четких критериев определения стабилизации, в-третьих, вынесение в диагноз слова «стабилизированная» несколько «расслабляет» врача и пациента, создавая ложное впечатление о благополучии. И самое главное, мы считаем, что всю первичную глаукому следует относить в ряд заболеваний с нестабилизированным течением. Апоптоз волокон сетчатки и зрительного нерва, к сожалению, явление неостановимое.

Еще один, на наш взгляд, принципиальный вопрос, касающийся псевдоэксфолиаций при глаукоме. Во второй части классификации А. П. Нестерова-А. Б. Бунина указывалось, что открытоугольная глаукома может быть псевдоэксфолиативная. Некоторые авторы выделяют отдельно псевдоэксфолиативную глаукому. Но известно, что псевдоэксфолиации встречаются и на глазах с закрытым углом передней камеры и без глаукомы и не только в глазу, а и в других органах, так как являются лишь проявлением системного процесса, поэтому данное состояние вынесено нами в заключительную часть диагноза.

Таким образом, исходя из предлагаемой классификации, диагноз может звучать следующим образом:

«Первичная II-в глаукома с открытым УПК, ишемический тип, незрелая катаракта, псевдоэксфолиативный синдром» или

«Первичная I-а глаукома с узким УПК, неишемический тип, начальная катаракта, ангиопатия сосудов сетчатки по гипертоническому типу.

Авторы заранее благодарны всем, кто примет участие в дискуссии по этому вопросу. Предложения, замечания, критику и свое видение вопроса просим присылать в редакцию «Офтальмологического журнала» или на электронный адрес: gldiskusija@rambler.ru

ЛИТЕРАТУРА

1. Бакшинский П. П. Особенности глазной микроциркуляции у больных первичной открытоугольной глаукомой до операции и в раннем послеоперационном периоде // Глаукома. — 2006. — № 2. — С. 9-16.
2. Бакшинский П. П., Боголюбовская А. Ю., Дроздова Г. А., Сеидова Ф. Г., Шамшинова А. М. Вейвлет-анализ общей и глазной микрогемодинамики у больных первичной открытоугольной глаукомой с нормализованным внутриглазным давлением // Глаукома. — 2006. — № 3. — С. 7-15.

3. **Бакшинский П. П., Куроедов А. В., Шамшинова А. М.** Микрогемодинамика глаза и морфометрические изменения диска зрительного нерва у больных первичной открытоугольной глаукомой // Глаукома: теория, тенденции, технологии. НРТ клуб. — Россия — 2005. — С. 43-48.
4. **Бакшинский П. П., Куроедов А. В., Шамшинова А. М.** Влияние глазной микрогемодинамики на стереофотометрические параметры диска зрительного нерва у больных первичной открытоугольной глаукомой с различным уровнем внутриглазного давления // Глаукома. — 2007. — № 2. С. 3-13.
5. **Волков В. В.** Глаукома открытоугольная. Москва. — МИА. — 2008. — 348 с.
6. **Волков В. В.** Назад к «первичной глаукоме» или вперед к новому пониманию офтальмогипертензивной патологии (по поводу статьи В. В. Страхова, В. В. Алексеева «Патогенез первичной глаукомы — «все или ничего»). Глаукома №2. — 2009. — С. 53-55.
7. **Жабоедов Г. Д., Петренко О. В., Пархоменко Е. Г.** Совершенствование диагноза глаукомы в результате углубленного представления о генезе заболевания // Офтальмол. Журн. — 2008. — № 1. — С. 71 — 73.
8. **Завгородняя Н. Г., Колесник Е. А.** Характеристика клинических типов первичной глаукомы по данным компьютерной периметрии и лазерной сканирующей поляриметрии // Офтальмологический журнал. — 2008. — № 2. — С.25-28.
9. **Кальфа С. Ф., Плюшко Д. Г., Радковская А. Я.** К вопросу о патогенезе первичной глаукомы// Батер. Симп. По вопросам патогенеза первичной глаукомы. — Москва. — 1970. — С. — 30-38.
10. **Кашинцева Л. Т.** Роль системных сосудистых заболеваний в развитии глаукоматозного процесса // Проблемы Офтальмологии. — Киев. — 1976. — С. 3-4.
11. **Кашинцева Л. Т.** Глаукома у больных сахарным диабетом (вопросы патогенеза, клиника, лечение). Докт. дисс. Одесса, 1971, с. 368-370.
12. **Нестеров А. П.** Первичная глаукома. — Москва. Медицина. — 1982. — 285 с.
13. **Салдан Й. Р., Шепелюк Г. Г.** Сучасний погляд на відкритокутову глаукому // Офтальмол. Журн. 2009. — № 3. — С.87 -91.
14. **Страхов В. В., Алексеев В. В.** Патогенез первичной глаукомы — «все или ничего» // Глаукома №2. — 2009. — С.40 -52.
15. Terminology and guidelines for glaucoma. — 3rd edition European Glaucoma society. — Savona. — Dogma. — 2009. — 183 с.
16. **Витсон Дж. Т.** Травопрост — новый аналог простагландина для лечения глаукомы// Глаукома 2005. — № 3. — С. 31-32.
17. **Duke-Elder S.** Glaucoma // A. symposium organised by the council for international of vidical acience. Oxford, 1955/
18. **Flammer J.** The concept of vascular dysregulation in glaucoma // Nitric oxide and endothelin in pathogenesis of glaucoma Eds by I. O. Haeflinger, J. Flammer. — Philadelphia. — 1998. — P. 14-18.
19. **Flammer J.** To what extent are vascular factors involved in the pathogenesis of glaucoma // Ocular blood flow. New insights into the patogenesis of ocular diseases/ Eds by H. J. Raiser, J. Flammer, P. Hendrickson. — Karger, Basel, 1996. — P. 12 — 39.
20. **Flammer J., Orgyl S.** Pathophysiology of optic nerve circulation in glaucoma // Vascular system of the optic nerve and periopical area (Eds., C. Bisantis, G. Carella). — Roma, 1998. — P. 243-258.
21. **Keltner J. L., Johnson C. A., Anderson D. R.** et al. The association between glaucomatous fields and optic nerve head features in the Ocular Hypertension Treatment Study // Ophthalmology. — 2006. — Vol. 113. — P. 1603 — 1612.
22. **Wilensky JT:** Optics of gonioscopy, Chapter 62 in Duane, T.E. (ed): Clinical Ophthalmology. Philadelphia, Harper & Row, 1985

Поступила 30.11.2009.

Рецензент д-р мед. наук, проф. Л. Т. Кашинцева.

DETERMINATION AND CLASSIFICATION OF PRIMARY GLAUCOMA. WHAT SHOULD DIAGNOSE PRESENT?

Pasychnikova N. V., Zavgorodnyaya N. G.,
Odessa, Zaporozhye, Ukraine

Historical facts and modern views on the problem of determination and classification of primary glaucoma including controversial questions are presented. Along with the present common notions of the disease pathogenesis the authors present their own idea, which explains participation of the vascular factors in hydrodynamic disorders and progress of glaucoma atrophy of the optic nerve. In general the main idea of the authors is that excavation of the optic nerve in glaucoma is one of the symptoms of the disease, but not a morphological substratum of the optic nerve atrophy in glaucoma. Progress of the disease and its clinical presentations does not depend on the anterior chamber angle but depends on the hemodynamic background, which in its turn, depends on the cerebral hemodynamic changes and autoregulation mechanisms of the cerebral circulation. The facts, which must be included in the diagnosis of the disease to show the state of the glaucoma eye clearly are presented separately.

